Aus dem Anatomischen Institut der Westfälischen
Wilhelms-Universität zu Münster i. Westfalen
Abteilungsvorsteher: Prof. Dr. E. Kurz

Untersuchungen zur Anatomie des Herzens der straußartigen Vögel

I. Das Herz von Rhea

Mit 10 Abbildungen

Rudolf Schrödter
Zahnarzt in Essen

1937

Heinrich Buschmann, Münster i.W., Drubbel 17-18

Aus dem Anatomischen Institut der Westfälischen
Wilhelms-Universität zu Münster i. Westfalen
Abteilungsvorsteher: Prof. Dr. E. Kurz

Untersuchungen zur Anatomie des Herzens der straußartigen Vögel

I. Das Herz von Rhea

Mit 10 Abbildungen

Inaugural-Dissertation
verfaßt und der
Hohen Medizinischen Fakultät
der
Westfälischen Wilhelms-Universität
zu Münster i. Westf.
zur Erlangung der Doktorwürde in der Zahnheilkunde

vorgelegt von

Rudolf Schrödter
Zahnarzt in Essen

1937

Heinrich Buschmann, Münster i.W., Drubbel 17-18

Referent: Prof. Dr. Kurz
Dekan: Prof. Dr. Jötten

R. UNIV.
BIBLIOTHEEK
LEIDEN

Gedruckt mit Genehmigung der medizinischen Fakultät der
Westfälischen Wilhelms-Universität zu Münster i.W.

Das Herz von Rhea

von Rudolf Schrödter
Zahnarzt in Essen

Mit 10 Abbildungen

1937

Anlaß zur Untersuchung des Herzens von Rhea gab die Beobachtung der Tatsache, daß das Herz eines mit Formalin injicierten und dann von Herrn Professor Kurz präparierten erwachsenen afrikanischen Straußes in ähnlicher Weise wie das von demselben Untersucher präparierte Herz von Varanus albigularis, von welchem Herr Oberpräparator Vornefeld ein vergrößertes Modell anfertigte, auf seiner Ventralfläche eine scharfe Leiste besaß, von der aus die beiden Herzflächen schief geneigt nach dorsal aufstiegen, sodaß hierin, was bisher noch nicht beobachtet war, das Herz von Struthio ein reptilienhaftes Merkmal besitzt (Kurz). In einer größer angelegten Untersuchung sollen der Reihe nach im hiesigen anatomischen Institut die Herzen der verschiedenen straußartigen Vögel genauer, als das bisher der Fall war, beschrieben und dann miteinander verglichen werden, um auch durch Untersuchung dieses Organes zu zeigen, daß die Ratiten oder Straußvögel selbst hinsichtlich des bei den Vögeln so einheitlich auftretenden und scharf umschriebene Merkmale besitzenden Herzens eine im System künstlich zusammengefaßte, polyphyletisch entstandene Vogelgruppe bilden, ähnlich wie das für die vier Gattungen der anthropoiden Affen und die drei Menschenarten gilt, die durch parallele Anpassung oder Convergenz äußerlich und teilweise innerlich einander ähnlich geworden sind. Herr Prof. Kurz hat mir die Bearbeitung des Herzens von Rhea freundlicherweise überlassen. Das Präparat stammt aus der Schausammlung der vergleichend-anatomischen Abteilung des zoologischen Museums in Berlin, und wurde Herrn Prof. Kurz vom Direktor des Museums für Naturkunde, Herrn Prof. Dr. Zimmer, zur genaueren Einsicht zur Verfügung gestellt. Für die freundliche leihweise Ueberlassung dieses schönen und wertvollen Präparates zu Studienzwecken möchte ich Herrn Prof. Dr. Zimmer, auch im Namen von Herrn Prof. Dr. Kurz, meinen allerverbindlichsten Dank aussprechen. Die Abbildungen verdanke ich dem photographischen Geschick des Herrn cand. med. W. Kurz, Münster. Abbildung 5 hat Frau Oberstleutnant André nach einem Lichtbild in zweifacher Vergrößerung umgezeichnet. Die Beziehungen der straußartigen Vögel zueinander und zu den übrigen Vögeln hat Haeckel vor allem auf Grund der Untersuchungen Fürbringer's in seiner „Systematischen Phylogenie der Wirbeltiere" kurz zusammengefaßt. Haeckel teilt die achte Klasse der Wirbeltiere, die Vögel, in drei Legionen, die Saururen, Carinaten und Ratiten. Zurzeit stellen die Ratiten (Platycoracoideae, Brevipennes oder Büschelschwänze) eine künstliche Sammelgruppe dar, die zunächst noch den Carinaten (Acrocoracoideae, Alipennes oder Fächerschwänzen) gegenüber gestellt werden. Die straußartigen Vögel sind jedoch polyphyletisch entstanden und erst „wenn wir die zahlreichen connectenten Zwischenformen zwischen den vier dürftigen Ratitenordnungen der Gegenwart und ihren längst ausgestorbenen Carinatenahnen vollständig kennen würden, so könnten wir die ersteren im natürlichen System an die entsprechenden Ahnenreihen der letzteren

direkt anschließen." Die vier Ordnungen der Ratiten sind unabhängig von einander zu verschiedenen Zeiten und an verschiedenen Orten aus verschiedenen Gruppen fliegender Carinaten entstanden, was deshalb so interessant ist, weil wir daraus ersehen, „bis zu welchem Grade der Aehnlichkeit die Transformation von divergenten Zweigen eines Stammes durch parallele Anpassung an gleiche Lebensweise führen kann." Die gleiche Lebensgewohnheit, der Verlust des Flugvermögens und die besondere Entwicklung der Hintergliedmaßen in Anpassung an die weiten Strecken der Steppe und Wüste, die in raschem Lauf durchmessen werden, hat mehrmals durch Convergenz zu einer ähnlichen Umbildung der vorderen und hinteren Gliedmaßen geführt. Haeckel teilt die Legion der Ratiten in vier Ordnungen, die Hesperornithes (Odontolcae), die Dromaeornithes (Hippalectryornithes oder Casuariformes), die Rheornithes (Rheiformes) und die Struthiornithes (Struthionidae). Zu den Dromaeornithes rechnet Haeckel die vier Unterordnungen der Apterygidae, der Dinornithes, der Aepyornithes und der Casuaridae. Die Dromaeornithes mit Casuarius und Dromaeus gehören wahrscheinlich einem gemeinsamen Stamm an, „dessen Basis mit dem Stamme der Hühnervögel (Alectoromorphae) zusammenhängt." Die Rheornithes oder südamerikanischen Strauße, die einen langen Humerus und einen dreizehigen Fuß besitzen, nehmen nach Haeckel und Fürbringer eine sehr isolierte Stellung ein und „scheinen von carinaten Charadriornithes abzustammen, die in der Nähe der Otides (Trappen) und Gruidae (Kraniche) stehen." Die Struthiornithes mit dem afrikanischen zweizehigen Strauß weichen nach Haeckel, Fürbringer und anderen Untersuchern durch viele besondere Merkmale sowohl von den Ratiten wie den Carinaten stark ab, sodaß sie wie die Rheornithes ebenfalls sehr isoliert stehen. „Während Struthio in vielen Beziehungen sehr hoch entwickelt und specialisiert ist, zeigt er gleichzeitig in anderer Hinsicht sehr primitive Merkmale, ja sogar ältere Bildungsverhältnisse als alle übrigen Vögel. So ist namentlich das Coracoid ganz reptilienartig, verschieden von dem aller anderen Vögel; es ist ein vollständiges Procoracoid entwickelt, während die Claviculae ganz fehlen. Die Schambeine sind unten durch Symphyse verbunden", während bei Rhea die Sitzbeine unter dem Sacrum zusammenstoßen, die Schambeine nicht. „Die Zahl der Remiges primariae (18) übertrifft die aller anderen Ornithuren. Eigentümlich ist auch die Bildung des Darms und des Penis. An dem sehr langen Fuße sind nur zwei Zehen entwickelt (III. und IV.). Die weite morphologische Distanz zwischen Struthio und allen übrigen Vögeln führt zu der Annahme, daß er sich sehr frühzeitig (in der Jura-Periode? oder selbst zur Triaszeit?) aus einem Zweige der älteren Carinaten, vielleicht den Vorfahren der Pelargornithes, entwickelt hat; unter den Lebenden erscheinen noch am nächsten verwandt die Palamedeen und Otiden. Sowohl im Tertiär von Indien (Sivalik) als von Griechenland (Samos) finden sich fossile Reste von Struthionen" (Haeckel). Im Folgenden stelle ich aus Fürbringers „Untersuchungen zur Morphologie und Systematik der Vögel" die Unterschiede zwischen Struthio, Rhea, Dromaeus und Casuarius etwas ausführlicher zusammen. Struthio und Rhea haben trotz ihrer weiten Entfernung von einander gewisse Uebereinstimmungen. Dahin gehören die äußere Erscheinung, die Hauptzüge der Befiederung wie der Mangel an Fluren und Rainen, die Abwesenheit einer Bürzeldrüse, die Form der Wirbel und des Kreuzbeins, die allgemeine Wölbung des Brustbeins, das Verhalten der sternalen Pneumaticität und die Anordnung der Foramina pneumatica, die Gestalt und Richtung des Processus praecostalis, bestimmte Verhältnisse am Schädel, wie die am Processus praefrontalis, der Ossa infraorbitalia, des Processus basipterygoideus, der einfachen proximalen Gelenkfläche des Quadratums, ein sehr großer Coracoscapularwinkel, die coracoscapulare Ankylose, ein kleiner Processus lateralis coracoidei, Länge und Gestalt der Scapula, Mangel der Clavicula, Größe des Humerus und mittlere Länge des

Flügelskeletes, allgemeine Gestalt des Beckens, Größenverhältnisse des postacetabularen Ileum zum Pubis und Ischium, gute Ausbildung des Processus supratrochantericus, distale Verbindung des Pubis und Ischium, kleiner Processus pectineus, das gegenseitige Längenverhältnis der einzelnen Abschnitte der hinteren Extremität, bestimmte Verhältnisse der Muskulatur und der Eingeweide (Muskelmagen, Lagerung des Darmes, Diverticulum coecum vitelli, dicke mit Haustren versehene Coeca, Mangel oder mangelhafte Ausbildung der Gallenblase).

Dagegen unterscheidet sich Struthio von Rhea durch zahlreiche andere Merkmale: Bei Struthio fehlt die Befiederung des Kopfes, des Halses und des Schenkels; Struthio besitzt mehr Handschwingen; die Textur der Eischale beider ist verschieden; die Zahl der Wirbel und ihre Ausbildung ist bei beiden Gruppen different; Sacrocaudalwirbel und Pygostyl sind bei Struthio besser als bei Rhea ausgebildet; es besteht eine verschiedene Zahl von Sternalrippen; die Processus uncinati sind bei Rhea größer als bei Struthio; verschiedenes Verhalten des Xiphosternums, abweichender Charakter der sternalen Wölbung, verschiedene Größe des Processus praecostalis, verschiedenes Verhalten des Vomer: bei Struthio ist der Vomer kurz und gelenkt weder mit dem Pterygoid noch mit dem Palatinum, während bei Rhea der Vomer ansehnlich ist, fast eine paarige Beschaffenheit (Saurognathie) besitzt und sich mit den erwähnten Schädelknochen verbindet; verschiedenes Verhalten des Processus maxillaris ossis palatini und der Maxillopalatina; ungleiche Entfernung der beiden Coracoide von einander; höchst abweichende Ausbildung der Coracoide; relative Dimensionen des Vorderarms zum Oberarm, verschiedene Phalangenzahl des dritten Fingers; die vordere Verbindung des Os pubis und Ischium mit dem Sacrum ist bei Struthio vorhanden, während sie bei Rhea fehlt; verschiedenes gegenseitiges Verhalten des postacetabularen Ileum und Ischium; Vorhandensein einer Symphysis pubica bei Struthio, während sie bei Rhea fehlt; Vorhandensein einer Symphysis ischiadica bei Rhea, während diese bei Struthio fehlt; Pubis bei Struthio beträchtlich länger; Vorhandensein eines Marsupialfortsatzes des Pubis bei Struthio; abweichende Zahl der Zehen und sehr differente Längen der Phalangen, Verschiedenheiten in der Muskulatur, verschiedene Dimensionen der Zunge, verschiedene Wanddicke des Oesophagus, verschiedene Größe und verschiedenes Verhalten des Drüsenmagens, sehr abweichende Länge des Darmes, insbesondere des Dickdarmes und der Coeca, speciellere Verhältnisse der Gallengänge, verschiedenes Verhalten der Cloake und der Bursa Fabricii, verschiedene Ausbildung des Syrinx, der nur bei Rhea deutlich ist, Gestalt des Herzens, das bei Struthio breiter ist als bei allen anderen Vögeln, zwei Carotiden bei Struthio, eine bei Rhea (bei Rhea juv. noch eine rudimentäre rechte Carotis), verschiedenes Verhalten des Ureters zur Nierensubstanz; der Ureter ist bei Struthio tief in die Nierensubstanz eingebettet; verschiedene Configuration des Penis, der bei Struthio solid fibrös, bei Rhea ausstülpbar ist. Fürbringer sagt, daß viele dieser unterscheidenden Merkmale so bedeutend sind, daß man sich nicht vorstellen kann, daß ein sekundärer Züchtungsprozeß solche Unterschiede hätte hervorbringen können, zumal die Lebensgewohnheiten von Struthio und Rhea ähnlich sind. Fürbringer schließt daraus, daß zwischen Struthio und Rhea eine ganz primitive, in sehr frühe palaeontologische Zeiten hineinreichende genealogische Verschiedenheit besteht, daß die Differenzen beider Vögel einstmals noch markantere und äußerlich sichtbare waren, daß aber die ähnlichen Lebensbedingungen, denen beide im Laufe der Zeiten mehr und mehr unterworfen wurden, nach und nach die prinzipiellen Differenzen etwas mehr maskierten und eine ziemlich große Aehnlichkeit im äußeren Habitus hervorbrachten. Die Struthionidae nehmen nach Fürbringer, nach der Summe ihrer Merkmale zu schließen, die primitivere Stellung den Rheidae gegenüber ein. Letztere bieten namentlich in ihrem Muskelsystem einige Züge dar, welche

nur als Produkte einer recht sekundären Spezifizierung aufzufassen sind. Gewisse Charaktere der Struthionidae dagegen z. B. Coracoid, Mm. serrati und M. brachialis inferior, Penis, möglicherweise auch die Symphysis pubica und die Hand zeigen dagegen eine Ausbildung, welche prinzipiell von derjenigen aller anderen bekannten Vögel abweicht und sich dem Typus gewisser Reptilien nähert (F ü r b r i n g e r). Noch verschiedener von Struthio als Rhea sind Dromaeus und Casuarius. Struthio bietet in der Mehrzahl seiner osteologischen und myologischen Merkmale primitivere Eigenschaften dar als Dromaeus und Casuarius. F ü r b r i n g e r weist daher Struthio einen ganz selbständigen und von dem aller bekannten Ratiten weit entfernten Platz an und stimmt hiermit mit den von H a e c k e l vertretenen Anschauungen überein. In Rhea und Struthio erblickt F ü r b r i n g e r Vertreter zweier keineswegs nahe verwandter Familien, die eine convergente Entwicklung zeigen. Rhea ist dabei im Großen und Ganzen der höher entwickelte Typus und nimmt außerdem eine recht selbständige Stellung ein.

Allgemeines zur Anatomie des Herzens der Vögel.

Bevor ich zur Beschreibung des Herzens von Rhea übergehe, möchte ich zum besseren Verständnis desselben die wichtigsten vergleichend-anatomischen Verhältnisse des Vogelherzens vorausschicken. Das Herz der Vögel zeigt einen engen Anschluß an dasjenige der Reptilien und zwar speziell an das der Krokodile, sodaß viele, das Herz der Reptilien kennzeichnende Eigenschaften bei den Vögeln eine Weiterentwicklung erfahren haben. Bei den Vögeln hat das von den Reptilien überkommene Herz die höchste Stufe innerhalb der Sauropsiden erlangt und es übertrifft an Leistungsfähigkeit das Herz der Säugetiere. Unter den Reptilien besitzen die Krokodile die am besten ausgebildete Vorhofs- und Kammerscheidewand; bei ihnen ist die Scheidung in eine linke und rechte Herzhälfte fast völlig durchgeführt. Aber während bei den Krokodilen der arterielle Blutstrom nicht völlig vom venösen geschieden ist, da, außer einem doppelten Aortenbogen, zwischen dem aus der linken Herzkammer entspringenden rechten Aortenbogen und dem aus dem rechten Ventrikel kommenden linken Bogen im Bereich des Septum aorticum eine Oeffnung, das Foramen Panizzae, vorhanden ist, sodaß sich die verschiedenen Blutarten in beiden Aortenbogen vermischen, besitzen die beiden höheren Wirbeltierklassen, die Vögel und Säugetiere, eine vollkommene Vorhofs- und Kammerscheidewand, sodaß nunmehr den Geweben rein sauerstoffhaltiges Blut zugeführt wird, wodurch eine höhere Verbrennungswärme zustande kommt, die den Organismus unabhängig von der Außentemperatur macht. Während alle Reptilien, einschließlich der Krokodile, noch von der Außentemperatur abhängig sind, besitzen die Vögel infolge ihrer constanten hohen Eigenwärme eine gesteigerte Lebensenergie, die in der erhöhten Nahrungszufuhr, dem schnellen und energischen Stoffwechsel, der Zahl der Herzschläge und der Lebhaftigkeit ihres ganzen Wesens einen beredten Ausdruck findet. Im Interesse der völligen Scheidung der Blutarten und der dadurch herbeigeführten Unabhängigkeit von der Außentemperatur ist d a s bei den Krokodilen durch eine Durchbrechung der beide Aortenbögen trennenden Wand zustande kommende Foramen Panizzae bei den Vögeln unter gleichzeitiger Rückbildung des aus dem rechten Ventrikel kommenden linken Aortenbogens geschlossen worden. Diese Communicationsöffnung besitzt bei allen Kaltblütern die Bedeutung eines Sicherheitsventils bei zu großem Druck im rechten Herzen. Denn fließt zum rechten Vorhof mehr venöses Blut als durch die Lungenarterie abgeführt werden kann, so wird der Ueberschuß des Blutes außer in die Lungenarterie und den linken Aortenbogen durch das Foramen Panizzae in den rechten Aortenbogen gelangen, was zu einem Ausgleich der Druckunterschiede in beiden Herzhälften führt. Bei den Krokodilen gelangt nach G r e i l bei ruhigem Atmen das Blut aus dem rechten Aortenbogen in den linken,

während es bei verstärktem Atmen umgekehrt aus dem linken Bogen in den rechten strömt. Die Vögel und Säugetiere dagegen haben zur Erhaltung einer konstanten Eigenwärme auf jenes Sicherheitsventil verzichtet. Aehnlich wie die Vögel müssen auch die beiden Ordnungen der Drachen, die Dinosaurier und Pterosaurier, einen vollständig getrennten Körper- und Lungenkreislauf und damit eine vollständige Herzscheidewand besessen haben. Dino- und Pterosaurier sind mit den Vögeln nahe verwandt und sie hatten mit letzteren die Pneumaticität des Skeletes gemeinsam; auch sind sie höchstwahrscheinlich wie die Vögel Warmblüter gewesen. Denn nur dann, sagt Haeckel, wenn die Körpertemperatur der riesigen Dinosaurier und der fliegenden Pterosaurier erhöht und unabhängig von der Außentemperatur war, konnte der Luftgehalt des Skeletes für diese Tiere die hohe physiologische Bedeutung gewinnen, welche er tatsächlich bei den Vögeln besitzt. An Körpergröße übertrafen die Dinosaurier bei weiten alle anderen landbewohnenden Wirbeltiere, die jemals auf der Erde gelebt haben. Die größten wie Atlantosaurus waren 30—40 m lang. Die Fähigkeit solcher Riesen, ihre ungeheuren Körpermassen auf dem Lande fortzuschleppen, würde rätselhaft erscheinen, wenn nicht die Pneumaticität des Skeletes und die damit verknüpfte erhöhte Körperwärme ihr spezifisches Gewicht außerordentlich vermindert hätte (Haeckel). Die zweite Legion der Drachen, die Pterosaurier oder Flugdrachen waren, wie Haeckel ausführt, wahrscheinlich ebenfalls warmblütig und die erwärmte Luft, die aus den Lungen in die Luftsäcke und die Luftkanäle der pneumatischen Knochen einströmte, verminderte das spezifische Gewicht, sodaß diese mit einer großen Flughaut versehenen Tiere wie die Vögel fliegen konnten. Auch bei den Pterosauriern muß eine völlige Trennung beider Herzhälften und des großen und kleinen Kreislaufes vorhanden gewesen sein. „Daß die Trennung beider Kreisläufe sich im Reptilienstamm mehrmals wiederholte, daß also der doppelte Kreislauf polyphyletisch entstand, wird schon durch die warmblütigen Vögel und Säugetiere bewiesen, die beide von verschiedenen Gruppen kaltblütiger Reptilien abstammen" und selbständig einen doppelten Kreislauf erworben haben (Haeckel).

Ich gehe nunmehr zur Beschreibung des Herzens von Rhea über und schicke der Beschreibung der einzelnen Teile des Herzens wichtige vergleichend-anatomische und stammesgeschichtliche Verhältnisse voraus. Das mir zur Verfügung gestellte Präparat des Herzens von Rhea, das auf einer Glasplatte aufgeklebt war, mußte ich mit größter Schonung behandeln, sodaß ich über die Anatomie des Rheaherzens keinen vollständigen Bericht geben kann. Aus den beiden Vorhöfen und den beiden Ventrikeln sind fensterartig vier Wandstücke entfernt worden, sodaß wir das Innere des Herzens gut überblicken können (Abb. 1). Das Herz von Rhea ist, wie das anderer Vögel, kegelförmig gestaltet; es ist wie bei Struthio, den Hühner- und Schwimmvögeln im Verhältnis zu seiner Breite ziemlich kurz (Abb. 1). Seine Höhe beträgt 12,5, seine größte Breite, die ich infolge der Wegnahme der seitlichen Vorhofswände nur annähernd angeben kann, 11,2 und seine größte Dicke 8,0 cm. Nach Marshall ist das Herz am längsten bei manchen Sumpfvögeln, am breitesten bei Papageien und Eulen. Bei Struthio soll das Herz breiter als bei allen anderen Vögeln sein. Da das Präparat auf eine schwarze Glasplatte geleimt ist, konnte ich das Gewicht des Herzens, das einem ausgewachsenen Tier angehörte, nicht bestimmen. Im allgemeinen kann man bezüglich des Herzgewichtes sagen, daß dasselbe in dem Maße größer wird als der betreffende Vogel ein besserer Flieger ist. Die Ursache der größeren Schwere des Vogelherzens ist nicht nur auf den größeren Gesamtumfang, sondern auch auf die bedeutendere Dichtigkeit der Muskelfasern des Herzens zurückzuführen. Vögel, die längere Zeit in Gefangenschaft zugebracht haben, besitzen ein geringeres Herzgewicht als wildlebende ihrer Art. Ein verhältnismäßig sehr großes Herz besitzen nach Marshall die

Kolibris, was mit ihrer an den Flug der Sphingiden erinnernden hohen Flugleistung im Zusammenhang steht. Die Vorderfläche des Herzens von Rhea, das ich nur von vorne und von beiden Seiten untersuchen kann, besitzt einen namentlich im distalen Abschnitt deutlichen Sulcus longitudinalis anterior, der den linken vom rechten Ventrikel trennt (Abb. 1 u. 2) und der dem vorderen Rande der Kammerscheidewand entspricht. Der distale Teil des Sulcus logitudinalis anterior ist weiter von der Herzspitze als bei den Säugetieren entfernt (Abb. 1 u. 2), sodaß die vordere Längsfurche höher oben um das Herz herumgeht, um auf die Dorsalseite zu gelangen. Der distal von dem deutlich sichtbaren Sulcus longitudinalis anterior gelegene große Herzabschnitt samt der Herzspitze gehört dem linken Ventrikel an (Abb. 1, 2, 6, 7). Im Sulcus longitudinalis anterior ist auch an dem nicht injicierten Präparat ein sehr kräftiger Ramus descendens anterior der Arteria coronaria cordis sinistra zu sehen (Abb. 1, 2, 6). Die Entfernung des distalen Teiles des Sulcus longitudinalis anterior von der Herzspitze beträgt 5,0 cm (Abb. 1). Undeutlicher als die Längsfurchen sind die Sulci circulares ausgeprägt, die die Vorhöfe von den Herzkammern äußerlich trennen. Auch die Herzohren sind wenig entwickelt; die Spitze der Auricula dextra liegt etwas distal von den Ursprung des gemeinschaftlichen Stammes, aus dem die beiden Arteriae brachiocephalicae hervorgehen (Abb. 1, 2, 3, 6). Die Auricula sinistra liegt etwas oberhalb des Ursprunges des vorderen Astes der Arteria pulmonalis (Abb. 3, 6, 8).

Sinus venosus und rechter Vorhof.

Vergleichend-Anatomisches.

Bevor ich die Venenmündungen in den rechten Vorhof und die hier befindlichen Klappen bei Rhea schildere, möchte ich kurz die Ausbildung und Einbeziehung des Sinus venosus vergleichend-anatomisch betrachten. Ich beziehe mich dabei vorwiegend auf die Untersuchungen Röse's. Bei den urodelen Amphibien mündet der Sinus venosus dicht neben dem Vorhofsseptum mit einer spaltförmigen, vertikal ausgedehnten, zwei Sinusklappen besitzenden Oeffnung. An den unteren vereinigten Enden der Sinusklappen ist ein kurzer zum Vorhofsseptum gelangender Spannmuskel vorhanden. Das obere Ende der vereinigten Sinusklappen besitzt ebenfalls einen an der hinteren Vorhofswand nach oben ziehenden Spannmuskel. Bei den Reptilien wird der Sinus venosus immer mehr in den rechten Vorhof einbezogen, sodaß schließlich seine ursprüngliche Lage nur mehr an den drei zuführenden Hauptvenenstämmen zu erkennen ist. Am altertümlichsten verhält sich der Sinus venosus bei den Rhynchocephalen; er stellt hier ein der hinteren Vorhofswand anliegendes, querverlaufendes Rohr dar, in welches die Venae cavae superiores und die Vena cava inferior einmünden. Die spaltförmige von rechts oben nach links unten verlaufende Sinusmündung wird von zwei Sinusklappen begrenzt. Die unten sich vereinigenden Sinusklappen gehen in den Basalteil der Vorhofsscheidewand über. Von der rechten oberen Vereinigungsstelle beider Sinusklappen entspringt wie bei allen Reptilien ein besonderer Spanner der Sinusklappen (M. tensor valvularum sinus venosi), der über die obere Vorhofswand nach vorne zur vorderen Vorhofswand zieht. Bei den übrigen Reptilien wird der Sinus venosus noch stärker als bei Hatteria in den rechten Vorhof einbezogen. Damit rücken die drei Venenmündungen einander noch näher „Während aber die Vena cava inferior die Lage ihrer bisherigen Einmündung etwa in der Mitte der hinteren Sinuswand beibehält, wandert die Mündung des rechten Ductus Cuvieri nach oben, diejenige des linken Ductus Cuvieri nach unten an die tiefst gelegene Stelle des Sinusraumes. Gleichzeitig ändert sich der Verlauf dieser Venenstämme. Der rechte mündet, von oben herabsteigend,

direkt in den Sinus ein. Der linke Ductus Cuvieri dagegen muß, entsprechend der Verschiebung des Sinus nach rechts, einen Umweg machen. Sein Endstück biegt an der unteren Grenze des bei Reptilien schon oberhalb des Ventrikels sich lagernden linken Atriums fast rechtwinklig um, bettet sich mehr und mehr in die Grenzfurche zwischen linken Vorhof und Ventrikel ein und gelangt so zu seiner Einmündungsstelle in den Sinus" (Röse). Nunmehr beginnt der Sinus venosus der über den Rhynchocephalen stehenden Reptilien sich zu differenzieren, indem von der hinteren Sinuswand eine bindegewebige von rechts unten nach links oben ziehende Leiste, das Septum sinus venosi, in den Sinus venosus vorspringt, sodaß der Sinus venosus von hinten her in zwei ungleiche Hälften getrennt wird. Das bei den Rhynchocephalen kaum angedeutete, bei den Schildkröten etwas mehr entwickelte und noch mehr bei den Krokodilen ausgeprägte Sinusseptum (siehe Abb. 16 bei Röse, Morph. Jahrb. Bd. XVI und Abb. 264 bei Gegenbaur, Vergl. Anatomie der Wirbeltiere) deutet auf den Beginn einer Scheidung des Sinus venosus. Links vom Sinusseptum mündet der linke Ductus Cuvieri, rechts vom Sinusseptum gelangt die Vena cava inferior und der rechte Ductus Cuvieri in den rechten Vorhof. Das Sinusseptum steht immer senkrecht zur Längsachse der Sinusmündung. Eine völlige Scheidung des Sinus venosus ist jedoch bei den Reptilien noch nicht durchgeführt. Der Sinus venosus ist bei den Reptilien mehr oder weniger in den rechten Vorhof einbezogen, aber er ist immer noch als eine selbständige Herzabteilung vorhanden. Durch die beiden Klappen an der Sinusmündung wird der Sinus venosus immer deutlich vom Binnenraum des rechten Vorhofes geschieden. Diese Klappen stehen bei Schildkröten, Eidechsen und Krokodilen schräg und sind als linke und rechte zu unterscheiden (Gegenbaur).

Bei den Vögeln ist der Sinus venosus fast ganz in den rechten Vorhof einbezogen. „Gerade bei dieser Abteilung läßt sich die Rückbildung des Sinus aufs Klarste bis zu jenen Stadien verfolgen, wo die drei Hauptvenenstämme jeder gesondert ins rechte Atrium zu münden scheinen" (Röse). Nach Röse und Gasch kann man bei den Vögeln drei verschiedene Arten der Venenmündung unterscheiden. Am altertümlichsten ist der Zustand, wenn alle drei Venen gemeinsam in den rechten Vorhof münden, sodaß nur eine Oeffnung im rechten Vorhof vorhanden ist. Es können ferner zwei Venenmündungen am Vorhof vorhanden sein, indem Vena cava superior dextra und Vena cava inferior noch gemeinsam in den rechten Vorhof münden, während die Vena cava superior sinistra mit einer selbständigen Oeffnung in den rechten Vorhof gelangt. Drittens können alle drei Venen gesondert in den Vorhof münden. Daß alle drei Venen gemeinsam in den rechten Vorhof münden, findet sich nach Röse nur bei den Ratiten. „Es findet sich hier ähnlich wie bei den Krokodilen und Reptilien überhaupt ein zwar tief in den rechten Vorhof eingestülpter, aber noch einheitlicher Sinus venosus mit den zwei typischen Klappen und ihrem Spannmuskel. Dieser letztere ist bei Rhea americana sehr stark entwickelt und verläuft an der oberen Vorhofswand weit hinein in den nach links sich hinüber erstreckenden Teil vom rechten Vorhof. Die linke Vena cava superior ist von den beiden anderen Stämmen durch das bekannte, jedoch nicht einmal besonders stark hervortretende Sinusseptum geschieden. Was die Herzvenen anbetrifft, so finden sich bei Rhea wie bei den Vögeln überhaupt stets mehrere selbständige Stämme. Zunächst trifft man fast constant 1—2 Venenmündungen an der linken Seite des Limbus Vieussenii. Sie sammeln das Blut speziell vom Truncus arteriosus und von der oberen Partie der Vorhöfe. Die Venen der Ventrikel münden ebenfalls in ein bis zwei Stämmen, oft aber gemeinsam entweder in die linke Vena cava superior oder vor dem Ostium derselben direkt in den rechten Vorhof. Bei Rhea americana münden die Ventrikelvenen ebenfalls durch einen gemeinsamen Stamm direkt ins Atrium innerhalb der rechten Sinusklappe und nicht in den Sinus selbst, wie sich erwarten ließe."

Der zweite Typus der Mündung der Venen in den rechten Vorhof findet sich nach Gasch bei Corvus und den Fringillae, nach Röse außerdem bei Pullus. Bei dieser Art der Venenmündung gelangen Vena cava superior dextra und Vena cava inferior mit einer gemeinschaftlichen Oeffnung in den rechten Vorhof, während die Vena cava superior sinistra selbständig einmündet. Ich folge hier wiederum Röse: „Es ist hier das Sinusseptum als horizontale Scheidewand in den rein senkrecht resp. sagittal verlaufenden Sinus vorgewachsen, hat die freien Ränder der Sinusklappen erreicht und ist zu besonderer Mächtigkeit ausgebildet, sodaß es meist den Anschein hat, als setzte sich die rechte Sinusklappe direkt in diese Bindegewebsleiste fort. Die Vena cava superior sinistra ist also jetzt völlig aus dem Sinus ausgeschieden und bildet mit ihrem Endstück gewissermaßen einen Sinus für sich. Der in ihrer rechten Umwandung liegende untere Teil der rechten Sinusklappe, die Valvula Thebesii, pflegt bei Vögeln mehr oder weniger zu atrophieren. Manchmal schwindet sie vollständig, sodaß dann die linke obere Hohlvene einer eigentlichen Klappe entbehrt und unter dem in der Fortsetzung der Valvula Eustachii liegenden Sinusseptum wie unter einem Gewölbe hervorkommt." Das untere, die linke obere Hohlvene abschneidende Sinusseptum ist auf Abb. 17 bei Röse für Anser vulgaris dargestellt. Dieselbe Abbildung findet sich auch bei Wiedersheim, Einführung in die Vergleichende Anatomie der Wirbeltiere, Jena 1907, S. 386, Abb. 288. „Die linke Sinusklappe pflegt im Bereiche der linken oberen Hohlvene stets mit dem unteren Sinusseptum zu verschmelzen und in Gemeinschaft mit diesem in die untere Partie des Septum atriorum überzugehen" (Röse).

Wir kommen nunmehr zu dem dritten Typus der Venenmündung in den rechten Vorhof. Schon bei den unter dem zweiten Typus erwähnten Vögeln ist die rechte obere Hohlvene mehr und mehr nach vorne gewandert, wodurch der obere Sinusraum sehr in die Länge gezogen worden ist. „Bei den meisten Vögeln entsteht nun in ähnlicher Weise wie das die linke obere Hohlvene abschneidende untere Sinusseptum eine zweite Querleiste, ein oberes Septum (siehe Wiedersheim, S. 386, Abb. 288), welches die Mündung der nach vorne gewandten Vena cava superior dextra von derjenigen der Cava inferior trennt. Wir haben drei gesonderte Venenmündungen, welche jedoch immer noch mehr oder weniger deutlich von Teilen der ursprünglichen zwei großen Sinusklappen umrandet sind, sodaß sich das Gebiet des ursprünglichen Sinus immer noch bestimmt abgrenzen läßt von dem eigentlichen Gebiet des rechten Vorhofes. Ein weiteres Unterscheidungsmerkmal beruht darauf, daß sich im Bereich des früheren Sinus weder bei Vögeln noch bei Säugetieren Musculi pectinati finden; dieslben beginnen erst an der Grenze des ursprünglichen Sinusraumes. Wir finden also bei den meisten Vögeln den Sinus differenziert in drei übereinander liegende sekundäre Mündungsräume. Durch den mittleren, größten ergießt sich die Vena cava inferior, durch den oberen die Vena cava superior dextra, durch den unteren die Vena cava superior sinistra. Entsprechend müßten auch aus dem ursprünglichen großen Klappenpaare drei sekundäre entstanden sein. Wir haben jedoch bereits gesehn, daß im Bereich der linken oberen Hohlvene die linke Klappe stets, die rechte sehr oft verschwindet. Im Bereich der Vena cava inferior bleiben die Klappen sehr gut ausgebildet. Die rechte derselben entspricht der Valvula Eustachii der Säuger. Im Bereich der rechten oberen Hohlvene ist die linke Klappe gleichfalls meist gut erhalten, die rechte dagegen schwindet bei den Columbinae, Passeres und Raptatores mehr und mehr, wo sie fast unmerklich mit der Vorhofsmuskulatur verschmilzt. Der Spannmuskel der Sinusklappen bildet sich natürlich infolge der verminderten funktionellen Tätigkeit mehr und mehr zurück. Durch die Wanderung der rechten oberen Hohlvene nach vorne ist er an sich verkürzt. Der Muskel wird flach und läuft in mehrere Bündel aus, mit denen entweder beide Enden der

Klappen sich verbinden oder es läuft, wie es Gasch für Cygnus darstellt, nur die linke Klappe in ein solches Muskelbündel aus, während die rechte in der flachen Vorhofswand sich verläuft" (Röse). Die Venen scheinen also bei den Vögeln unmittelbar in den rechten Vorhof einzumünden; jedoch gehört ein großer Teil des Binnenraumes des rechten Vorhofes dem in die Herzwand einbezogenen Sinus venosus an. Dieser Zuwachs des rechten Vorhofes durch die Einbeziehung des Sinus venosus hat zu einer geringen Ausbildung des vorderen Abschnittes des rechten Vorhofes geführt. Gegenüber den Reptilien haben, von außen gesehen, beide Vorhöfe durch die geringere Ausbildung der ventralen Vorhofsabschnitte an Umfang abgenommen. Dafür hat sich jedoch das muskulöse Netzwerk des Vorhofbinnenraumes an die Innenfläche der Vorhofswandungen zurückgezogen, wodurch eine Vergrößerung des Vorhofbinnenraumes zustande kam; namentlich ist der craniale Abschnitt des rechten Vorhofes bei Rhea sehr stark in die Quere nach links entfaltet (Abb. 9 und 10). Während sich das muskulöse Netzwerk im Bereich der Vorhofsräume zurückgezogen hat, ist im Innern der beiden Herzohren, von denen das rechte größer als das linke ist, das Netzwerk von Muskelbälkchen reicher entwickelt; im übrigen ziehen an der Innenfläche der Vorhofswandungen zahlreiche längs- und querverlaufende Musculi pectinati. Bei vielen Raubvögeln, auch den Straußen, ist der rechte Vorhof größer als der linke; die meisten sperlingsartigen Vögel dagegen besitzen einen größeren linken Vorhof.

Ich gehe nunmehr zur Beschreibung des rechten Vorhofes von Rhea über. Da das Präparat mit seiner dorsalen Fläche auf eine Glasplatte geleimt ist, kann ich einige besonders wünschenswerte Verhältnisse nur ungenau angeben. An dem mir vorliegenden Herzen von Rhea ist aus der lateralen Wand des rechten Vorhofes ein einen Durchmesser von 5,0 cm besitzendes Stück herausgeschnitten worden (Abb. 1, 2, 3, 4). Die Dicke der rechten Vorhofswand ist bedeutend geringer als diejenige der linken (Abb. 7 und 8), sodaß der rechte Vorhof leichter ausdehnbar ist als der linke und eine größere Menge Blut fassen kann. Der sagittale oder dorsoventrale Durchmesser des rechten Vorhofes beträgt 6,2 cm; hinter der Aorta erstreckt sich die craniale Wand des rechten Vorhofes noch in einer Länge von 6,3 cm (von der rechten Aortenwand ab gerechnet) nach links herüber, sodaß der rechte Vorhof sehr stark in die Quere entfaltet ist (Abb. 9 und 10). Links von der Mittellinie, ventral von den gegen den linken Vorhof convergierenden Lungenvenen und dorsal von den beiden Lungenarterien ist der rechte Vorhof durch das Septum atriorum vom linken Vorhof getrennt (Abb. 9). Das Septum atriorum ist, weil die dorsale und craniale Vorhofswand eine in querer Richtung sehr bedeutende Ausdehnung besitzt, sehr weit von der lateralen Wand des rechten Vorhofes entfernt (7,2 cm); dagegen beträgt die Entfernung der Vorhofsscheidewand von der lateralen Wand des linken Vorhofes nur 5,0 cm. Vor der Basis der Aorta und den gemeinsam aus ihr entspringenden Arteriae anonymae (brachiocephalicae) ist eine kleine Auricula dextra gelegen (Abb. 1, 2, 3, 6). Die quer getroffene obere Wand des rechten Vorhofes zeigt die Durchschnitte von fünf kräftigen Musculi pectinati, die in der Richtung von vorne und vorne lateral nach hinten ziehen (Abb. 2, 3, 4). Starke Musculi pectinati verlaufen ferner im Bereiche des rechten Abschnittes der hinteren Vorhofswand steil von oben nach unten (Abb. 2, 3, 4). Die der Aortenwand angelagerte Fläche des rechten Herzohres besitzt sieben von hinten oben nach vorne unten ziehende, abgeplattete Muskelstreifen, die nach abwärts und vorne divergieren (Abb. 2). An der Innenfläche der vorderen und hinteren Wand der Auricula dextra sind weiterhin netzartige Muskelbälkchen gelegen, zwischen denen sich tiefe Grübchen befinden. An dem von der Basis betrachteten Herzen sieht man, wie die craniale Wand des rechten Vorhofes zwischen der Vena cava superior dextra und der Aorta (Abb. 2) weit nach links herüberreicht (Abb. 9 und 10); die

craniale Vorhofswand ist zwischen den Venae pulmonales und den Arteriae pulmonales in dorsoventraler Richtung 3,5 cm ausgedehnt. Infolge der Befestigung des Präparates auf seiner Unterlage kann ich die die Mündungen der großen Venen enthaltende dorsale Wand des rechten Vorhofes nur unvollständig untersuchen. Soviel aber ist zu sehen, daß sich bei Rhea im Bereiche der hinteren und unteren Wand des rechten Vorhofes drei Oeffnungen finden, eine sehr große, für die Mündung der Vena cava inferior bestimmte, ferner eine kleinere, die zwischen den distalen Abschnitten der beiden das Ostium venae cavae inferioris umsäumenden Sinusklappen gelegen ist und die die Mündung der Vena cava superior sinistra darstellt und endlich eine dritte Oeffnung, die

Spannapparat der Sinusklappen

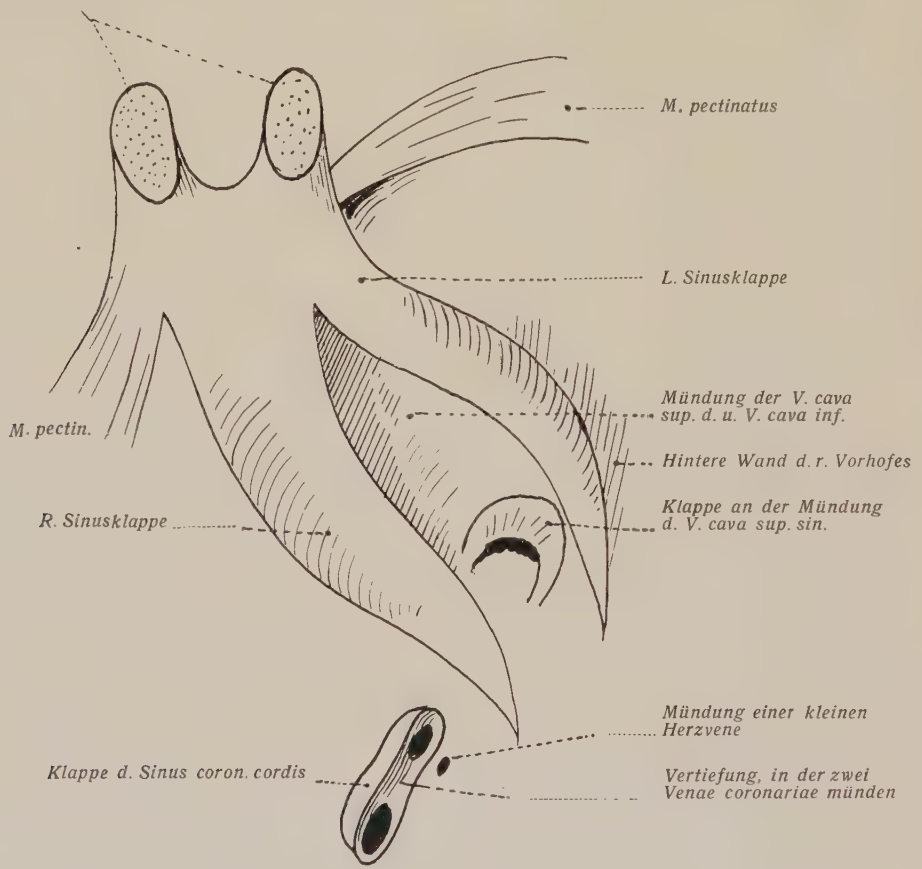

Abb. 3a. Skizze der Venenmündungen in den r. Vorhof bei Rhea.

einen schmalen, von links nach rechts ziehenden ovalen Schlitz bildet, in dessen Grunde zwei Ventrikelvenen münden, eine linke innere und eine rechte äußere (Abb. 4 und 5). Da bei Rhea die Vena cava superior dextra außerhalb des rechten Vorhofes mit der Vena cava inferior zusammenfließt, so gelangt das venöse Körperblut nur durch zwei Oeffnungen, die Mündung für die Vena cava inferior und diejenige für die Vena cava superior sinistra in den rechten Vorhof; dazu kommt noch der ovale Schlitz, in dessen Tiefe zwei Löcher als Mündungen der Ventrikelvenen zu sehen sind (Abb. 5). Die sich außerhalb des Vorhofes mit der Vena cava superior dextra vereinigende Vena cava inferior mündet mit einer sehr großen, schräg von rechts oben nach links unten verlaufenden Oeffnung, die von einer rechten und linken Sinusklappe begrenzt wird, von hinten in den rechten Vorhof ein. Die Mündung der Vena cava superior sinistra

liegt links zwischen den beiden distalen Klappenenden der unteren Hohlvene (Abb. 4 und 5). Die Mündung der Vena cava inferior wird von zwei der Länge des Mündungsschlitzes entsprechenden, von rechts oben nach links unten ziehenden rein häutigen Klappen begrenzt, die bei geöffnetem Ostium venae cavae inferioris dorsoventral weit in den rechten Vorhofsraum hereinragen. Auch bei Struthio sind an der Mündung der unteren Hohlvene zwei rein membranöse Klappen vorhanden, während dieselben und auch die Klappe der linken oberen Hohlvene bei Casuarius zahlreiche Muskelfasern enthalten. Die eine Fadenlänge von 5,6 cm besitzende rechte Sinusklappe zieht schief von hinten, oben, rechts nach vorne, unten, links; die ungefähr ebenso lange linke Sinusklappe zieht von hinten, oben und rechts nach links und nur wenig nach unten (distal), an ihren distalen Ende sodann nach vorne oder ventral (Abb. 4 und 5). Dadurch, daß die linke Klappe in nur geringem Grade distalwärts, sondern mehr nach links zieht, verläuft sie vielmehr wagrecht als die rechte Sinusklappe. Die mehr wagrecht nach links verlaufende linke Klappe wendet sich mit ihrem linken distalen Ende nach vorne, um an der Vorhofswandung zu inserieren, von welcher sie dachförmig ins Innere des Hohlraumes des rechten Vorhofes vorspringt. Etwa 1,0 cm unterhalb des vorderen oder ventralen Endes der an der Vorhofswand sich ansetzenden linken Sinusklappe mündet mit einem 1,1 cm langen Schlitz, der annähernd längsgestellt ist, die Vena cava superior sinistra in den rechten Vorhof ein. Das Ostium dieser Vene ist also zwischen den linken Enden der rechten und linken Sinusklappe gelegen (Abb. 4 und 5). Die Mündung der Vena cava superior sinistra besitzt zwei frontal gestellte, kleinere Klappen, eine vordere und eine hintere, die proximal hoch werdend, ineinander übergehen; nach abwärts dagegen werden beide Klappen niedrig und sind an der distalen Begrenzung der Mündung der Vena cava superior sinistra von einander getrennt. Die hintere Klappe heftet sich am unteren Umfang der Einmündung der Vena cava inferior, die vordere Klappe etwas über dem linken Ende der rechten Sinusklappe an. Unterhalb des linken Endes der rechten Sinusklappe, links vom unteren Ende des von rechts oben nach links unten ziehenden Ostium venosum dextrum, befindet sich ein 1,2 cm langer und 0,3 cm breiter, von links oben nach rechts unten ziehender Schlitz, der hinten von einer muskulösen, 1,2 cm langen, frontal gestellten Klappe begrenzt wird, die von links oben nach rechts unten abfällt und vorne (ventral) einen scharfen Rand besitzt (Abb. 4 und 5). In der Tiefe dieses schmalen längsovalen Schlitzes sind zwei Oeffnungen für zwei von den Ventrikeln kommende Kranzvenen; die eine Oeffnung liegt mehr links und oben, die andere rechts und unten. Außerdem liegen neben der rechten Mündung der Vena coronaria noch zwei Löchelchen für kleinere Venen. Etwas vor dem linken Ende des Schlitzes ist eine etwas größere Oeffnung für eine direkt in den rechten Vorhof einmündende Vene (Abb. 4 und 5); sie liegt also nicht in der Tiefe des Schlitzes.

Auf Abbildung 2 sieht man im Bereiche des hinteren Abschnittes der oberen oder cranialen Wand des rechten Vorhofes drei querdurchschnittene Musculi pectinati; vor und links vom ersten derselben zieht im Bereich der oberen Wand des rechten Vorhofes ein anderer Musculus pectinatus sagittal in der Richtung von vorne nach hinten (ventro-dorsal). Dieser sagittal verlaufende Muskelzug und die beiden nach rechts von ihm sich anschließenden Muskelbalken vereinigen sich zu einem 0,8 cm dicken Muskelzug, der sich nach einem kurzen Verlauf von rechts vorne nach links hinten in zwei Schenkel spaltet, einen linken oberen vorderen und einen rechten unteren, etwas weiter nach hinten gelegenen, die sich dann in die beiden Sinusklappen fortsetzen (siehe Zeichnung). Bei Vorhofssystole, wobei sich die drei Musculi pectinati contrahieren, werden die großen, die Mündung der Vena cava inferior umgebenden Sinusklappen geschlossen. Die Innenwand des rechten Vorhofes wird durch die

aufsteigende Aorta nach rechts vorgebuchtet; es ist das die Stelle des Limbus fossae ovalis (Vieussenii); links vom Limbus Vieussenii erstreckt sich das Spatium interseptovalvulare hinter der Aorta nach links herüber (Abb. 2). Bei Rhea ist also der Sinus venosus in den rechten Vorhof einbezogen; es sind nur zwei Venenmündungen, die der Vena cava inferior und der Vena cava superior sinistra vorhanden, da die Vena cava superior dextra außerhalb des Vorhofes mit der Vena cava inferior sich verbindet. Die Mündung der Vena cava superior sinistra liegt innerhalb der linken Enden der beiden Sinusklappen. Die Venae coronariae cordis münden in einem tiefen Schlitz, der sich außerhalb der Sinusklappen befindet. Cygnus, Anser und Grus zeigen eine höher entwickelte Art der Einbeziehung des Sinus venosus in den rechten Vorhof; bei Cygnus liegen die Mündungen der beiden oberen Hohlvenen getrennt vom Eingang der unteren Hohlvene (Gasch), ähnlich bei Anser (Röse), wo ein oberes und unteres Sinusseptum die Mündungen der Vena cava superior dextra und superior sinistra von der Mündung der Vena cava inferior trennen. Bei Grus leucauchea folgen ähnlich wie bei Anser die Venenöffnungen in der Richtung von oben nach unten zu so, daß die Mündung der Vena cava superior dextra zu oberst gelegen ist; daran schließt sich der weite, schräg von rechts oben nach links unten verlaufende Schlitz der Mündung der Vena cava inferior, während etwas nach links zu und weiter nach abwärts die Mündung der Vena cava superior sinistra folgt (Pagenstecher; siehe Abbildung auf S. 382 bei Marshall, Der Bau der Vögel, Leipzig 1895). Für Corvus, Fringillae, Columba und Cuculus gibt Gadow an, daß die linke obere Hohlvene ohne Klappe in der linken Unterecke des rechten Vorhofes mündet, während die rechte obere Hohlvene in das Vestibulum der unteren und so im Bereiche von deren Klappen mündet, sodaß sie durch dieselben mit verschlossen wird; bei Casuarius und Struthio münden beide obere Hohlvenen gemeinschaftlich mit der unteren.

Venae pulmonales, linker Vorhof und Septum atriorum.

Vergleichend-Anatomisches.

Bei den Fischen sind arterielles und venöses Blut völlig voneinander getrennt; beide Blutarten sind in einem einzigen Kreislauf hintereinander geschaltet. Das bedeutet für die Herzarbeit eine Erschwerung, da durch diese Hintereinanderschaltung das Herz zuerst den Widerstand in den Kiemengefäßen und dann noch in den Körpercapillaren zu überwinden hat. Bei den Dipnoern und den landlebenden Tieren besteht ein doppelter Kreislauf und ein Herz, das zum mindesten eine Scheidung der Vorhöfe besitzt. Schon bei den Dipnoern sehen wir den Beginn einer Scheidewandbildung; es ist der Sporn, der zwischen Sinus venosus und Vena pulmonalis vorwächst und beide Vorhöfe trennen will. Bei den Amphibien ist die Bildung der Vorhofsscheidewand durchgeführt. Diese neue Einrichtung bedeutet eine Neuverteilung des Blutes im Körper; denn jetzt ist das arterielle Blut nicht mehr wie bei den Fischen völlig von dem venösen geschieden, sondern durch die Umschaltung der hintereinander geschalteten Kreisläufe in nebeneinander geschaltete und die Ausbildung eines Körper- und Lungenkreislaufes vermischen sich zunächst noch beide Blutarten in dem gemeinschaftlichen Ventrikel, was, weil kein rein arterielles Blut mehr zur Peripherie geht, den Fischen gegenüber einen Nachteil bedeutet. Dieser Nachteil wird aufgewogen durch den Vorteil, daß infolge der Umschaltung der hintereinander gelegenen Kreisläufe in nebeneinander gelegene der Motor des Amphibienherzens leichter als der des Fischherzens arbeitet. Die Entstehung des Vorhofsseptums ist eine Anpassung an die Lungenatmung. Die Urodelen besitzen ein durchlöchertes, die Anuren ein undurchbrochenes Septum atriorum. Der aus dem Ventrikel entspringende Conus arteriosus ruft eine Einbuchtung im Bereiche der Mitte der Vorderfläche der Vorhöfe hervor. Dadurch springt ins Lumen des Vorhofes eine Leiste vor, während außen die einge-

stülpten Teile der Vorhofswand bindegewebig miteinander verwachsen. So kommt bei den Anuren ein Limbus Vieussenii in seinen ersten Anfängen zustande (Röse). Das Septum atriorum setzt sich immer links vom Limbus an die vordere Vorhofswand an; dadurch kommt es bei Anuren, Reptilien und Vögeln eine schiefe Richtung von rechts hinten nach links vorne. Das Septum atriorum besitzt einen scharf begrenzten gegen das Ostium atrioventriculare gerichteten unteren Rand. Das ventrale und dorsale Ende des unteren Randes des Vorhofsseptums verbindet sich mit den Atrioventricularklappen. Bei den Urodelen ist eine einheitliche in den linken Vorhof mündende Vena pulmonalis vorhanden. „Bei den Reptilien trennt das Septum atriorum beide Vorhöfe vollstädnig und trägt auch zur Scheidung der Ostia atrioventricularia bei. Die Vorhofsscheidewand besteht aus einer Lage von Muskelfasern, die beiderseits vom Endocard überzogen wird. Auch bei den Reptilien verläuft das Septum atriorum von rechts hinten nach links vorne. Die beiden Lungenvenen vereinigen sich bei den Reptilien zu einem gemeinsamen Endstamm, der bei Hatteria und Lacerta ziemlich lang, bei den Varanen, Schildkröten und Krokodilen sehr kurz ist. Der einheitliche Lungenvenenstamm mündet bei allen Reptilien in der hinteren oberen Ecke des linken Vorhofes dicht neben dem Septum atriorum aus. Die Mündung der Lungenvenen erweitert sich trichterförmig nach dem Vorhofslumen. Dieser ursprünglich dem Venenstamm angehörige Raum ist somit mehr oder weniger in den linken Vorhof einbezogen worden. Die Venenwandung verschmilzt dabei mit der Vorhofswand und dem Septum atriorum. Bei einigen Sauriern springt die linke Venenwand faltenförmig ins Vorhofslumen vor und bildet sômit eine dachförmige Falte an der hinteren und oberen Umgebung der Venenmündung. Diese klappenartige Falte inseriert an der hinteren Vorhofswand und am Septum atriorum (Cyclodus, Trachysaurus, Lacerta, Naja). Bei Varanus und Crocodilus fehlt diese Falte völlig" (Röse).

Das Septum atriorum der Vögel ist immer vollständig; bei manchen Vögeln wie den Passeres ist es dünn, zart und durchsichtig und ganz ähnlich wie bei den Reptilien beschaffen; es besteht aus einer dünnen Lage von Muskelbündeln, die beiderseits von Endothel überzogen ist. Bei den Ratiten ist es stärker muskulös. In der Mitte des Septums befindet sich eine dünnere durchscheinende Stelle, die aber nicht der Fossa ovalis der Säugetiere entspricht. Auch beim Embryo verbindet keine einheitliche Oeffnung wie bei den Säugetieren beide Vorhöfe miteinander, da Lindes beim Hühnchen das eben ausgebildete Septum atriorum als eine trichterförmige in den linken Vorhof hineinragende Membran beschreibt, die in ihrer Mtte netzartig durchbrochen ist. Marshall gibt an, daß die Scheidewand der Vorhöfe bei den Vögeln nicht einfach ist, sondern aus einem sehr zarten häutigen und einem derberen elastischen Teil besteht, der eine Fortsetzung der Lungenvene ist, die in den Hohlraum der linken Vorkammer eintritt und sich an der Bildung der Vorhofsscheidewand in erster Linie beteiligt, wie ja auch stammesgeschichtlich der Gefäßsporn zwischen Sinus venosus und Lungenvene die Ursache der späteren Aufteilung des Vorhofes in zwei Hälften ist. Der häutige Teil der Scheidewand findet sich bei allen Vögeln, auch beim Kasuar und Strauß, wenn er auch von sehr verschiedenem Umfange ist. Die Singvögel haben überhaupt nur ein häutiges Septum. Das Septum der Vögel besteht also entweder nur aus einem Maschenwerk von Muskeln, das links und rechts von Endothel überzogen ist oder dazu ist noch als zweiter Bestandteil des Septums die Verlängerung der Wand der Vena pulmonalis hinzugekommen. Nach Röse entspringt die Vorhofsscheidewand der Vögel hinten in der Mitte zwischen den beiden Vorhöfen und zieht nach links und vorne. „Bei allen Vögeln ist ein deutlicher Limbus Vieussenii vorhanden. Zwischen ihm und dem Septum atriorum ist der vordere Teil des Spatium intersepto-valvulare ziemlich ausgedehnt vorhanden (siehe

auch Abb. 2 bei Rhea). Nach hinten zu, zwischen linker Sinusklappe und Septum atriorum wird dieser Raum schmaler; im ganzen hat er die Form eines nach hinten spitz zulaufenden Keiles. Bei den Passeres mündet die Lungenvene links vom hinteren Ursprung des Septum, ohne eine Spur einer Klappe zu besitzen. Bei allen anderen Vögeln dagegen empfängt die linke Seite des Vorhofsseptum durch die teilweise ins Atrium aufgenommene Wandung der Lungenvene eine Verstärkung. Diese sekundäre von der Vena pulmonalis stammende Verstärkung des Vorhofsseptum ist bei Rhea, Oxydromus und Anser so stark entwickelt, daß sie als dachartiger, mehr oder weniger schief geneigter und in eine scharfe Kante zulaufender Fortsatz ins Lumen des linken Vorhofes über der Mündung der Vena pulmonalis hineinragt. Der nicht damit verwachsene dünnwandige Rest des Septum atriorum erscheint dann sehr reduziert und ist nur noch in der vorderen oberen Ecke des linken Vorhofes vorhanden. An dieser Stelle des Vorhofsseptum finden sich während der Embryonalzeit die sekundären Durchbrechungen" (R ö s e).

Der hintere Teil des Vorhofsseptum, in den die Lungenvenenwand einstrahlt, besteht also aus quergestreifter Herzmuskulatur, fibrillärem und elastischem endocardialem Bindegewebe und glatten Muskelzellen. Bei Rhea (Abb. 7, 8, 9, 10) sind zwei Lungenvenen vorhanden, die sich, kurz bevor sie ins Perikard eintreten, zu einem Stamm vereinigen. Bei anderen Vögeln vereinigen sich die beiden Lungenvenen erst beim Durchtritt durch die Herzwand. Das ist Rhea gegenüber der fortgeschrittenere Zustand. Hier wird der gemeinsame Endstamm ins Lumen des linken Vorhofes aufgenommen. Dieser in den Vorhof einbezogene Abschnitt der Lungenvene bildet bei den Vögeln einen vom übrigen Vorhofsraum ziemlich scharf abgesonderten, glattwandigen, trichterförmigen Raum (R ö s e). Dieser Autor hält es für angezeigt, nur dann von einer einheitlichen Lungenvene zu sprechen, wenn der Hauptstamm noch außerhalb des Pericards als solcher kenntlich ist. In dieser Hinsicht haben alle Vögel mit Ausnahme vielleicht der Ratiten zwei Lungenvenen.

Bei den Vögeln erfährt das Vorhofsseptum während der Embryonalzeit sekundäre Durchbrechungen. R ö s e hält dieselben für eine Folge des zu starken Druckes im rechten Vorhof, da die embryonalen Vogellungen zu wenig Blut besitzen, um den nötigen Gegendruck zu erzeugen. „Ein erhöhter Druck im rechten Herzen konnte bei den Reptilien ausgeglichen werden, weil die Ventrikelräume nicht völlig getrennt sind und weil aus jedem Ventrikelraum eine Aorta entspringt. Da bei den Vögeln die linke Aorta verschwunden ist und schon in früher Embryonalzeit durch das Septum aorticum ein völliger Abschluß der Ventrikel resp. der Bulbi arteriosi zustande kam, mußten neue Einrichtungen getroffen werden, um das gestörte Gleichgewicht im Blutkreislauf wieder herzustellen. Je mehr die Ventrikelteile von einander geschieden wurden, um so mehr mußte der Blutdruck im rechten Herzen gegenüber dem linken zunehmen. So wurde das dünnwandige, schon fertig gebildete Septum atriorum vom rechten Vorhof aus durchbrochen, wodurch der linke Vorhof den zum Ausgleich nötigen Teil seines Blutes durch diese neu gebildeten Löcher hindurch aus dem rechten Atrium erhielt. Sobald nach Verlassen des Eies die Lungenatmung beginnt, bekommt der linke Vorhof von seiten der erweiterten Lunge Blut in ausreichender Menge; der Druck in beiden Vorhöfen ist nahezu gleich und die Durchlöcherungen des Septums haben ihre funktionelle Bedeutung verloren. Sie werden demgemäß ganz allmählich durch die Endocardwucherung geschlossen. Einige der größten und am weitesten nach vorne gelegenen Löcher kommen in sehr vielen Fällen nicht zum völligen Verschluß. Man findet dann auch beim erwachsenen Vogel eine geringgradige Communication zwischen beiden Vorhöfen. Eine Mischung der beiden Blutarten wird bei dem gleichen Drucke in beiden Vorhöfen dadurch jedoch kaum bewirkt. Beim erwachsenen Vogel läßt sich der im Embryonalleben durchbrochene Teil

der Vorhofsscheidewand leicht erkennen. Er hat eine netzartige Struktur, nach Rokitansky ein „gestriktes Aussehen". An den Stellen, wo die muskulöse Scheidewand früher durchbrochen war, findet sich jetzt reichlich elastisches Gewebe, welches aus dem gewucherten Endocard entstanden ist. Röse hält den Ausfall eines Aortenbogens bei den Vögeln und Säugetieren und die Entstehung eines einseitigen nur aus dem linken Ventrikelraum entspringenden Aortenstammes für das causale Moment der Entstehung sekundärer Durchbrechungen im Vorhofsseptum.

Venae pulmonales, linker Vorhof und Septum atriorum bei Rhea.

Hinter den beiden Aesten der Arteria pulmonalis und links von ihnen liegen bei Rhea die beiden Venae pulmonales, die zu einem kurzen Stamm zusammenmünden, der die hintere Wand des linken Vorhofes durchsetzt (Abb. 1, 7, 8, 9, 10). Die Dicke des einheitlichen Stammes der Vena pulmonalis beträgt 1,6 cm. In den Ramus sinister der Vena pulmonalis mündet nahe dem Ramus dexter ein großer Seitenast ein (Abb. 9 und 10). Es ist also im Gegensatz zu den meisten anderen Vögeln ein einheitlicher in den linken Vorhof mündender Lungenvenenstamm bei Rhea vorhanden. Das von oben und außen eröffnete Atrium sinistrum ist auf den Abbildungen 1, 7, 8, 9 und 10 zu sehen. Aus der Vorhofswand ist ein 5,4 cm langes und 2,9 cm breites Stück entfernt worden. Der linke Vorhof besitzt bei Rhea einen geringeren Umfang als der rechte, welch letzterer sich weit nach links herüber erstreckt (Abb. 2, 3, 9, 10). Im allgemeinen verhält sich nach Gadow bei den Vögeln der linke Vorhof seinem Inhalte nach zum rechten Vorhof wie 3 : 5. Der linke Vorhof wird oben und an seinem rechten Rande vom Ramus sinister der Arteria pulmonalis bedeckt (Abb. 1, 3, 6, 7, 8, 9, 10). Sein größter sagittaler Durchmesser beträgt 6,9 cm; sein größter querer etwa 5,0, seine Höhe 4,0 cm. Die Wände des linken Vorhofes sind dicker und muskulöser als diejenigen des rechten (Abb. 1, 7, 8, 9, 10). An der Schnittfläche seiner vorderen Wand sind gegen 30 kräftige Musculi pectinati getroffen (Abb. 8, 9, 10). Der linke Vorhof zerfällt in einen linken vorderen Raum, der eine vordere, seitliche und obere Wand besitzt, die zahlreiche Musculi pectinati trägt (Abb. 1, 7, 8, 9, 10), und einem glattwandigen, mehr rechts und hinten gelegenen Raum, in welchen von dorsal der einheitliche Lungenvenenstamm einmündet (Abb. 7, 8). Der hintere glattwandige Raum wird durch eine sehr große, nach vorne vorspringende, quere muskulöse Falte von oben her bedeckt (Abb. 7, 8). Sie ist unter den Reptilien bei Cyclodus, Trachysaurus, Lacerta und Naja in Vorbereitung oder schon mehr oder weniger durchgeführt. Oberhalb dieser queren, dem Säugetierherzen völlig fehlenden Falte erstreckt sich der vordere Raum noch ziemlich weit nach hinten (Abb. 7 und 8). Die Querfalte, die der in den linken Vorhof einbezogenen Wand des Lungenvenenstammes angehört, besitzt einen scharfen, 3,9 cm langen vorderen oder ventralen freien Rand (Abb. 7 und 8). Sie entspringt 2,7 cm hinter der vorderen (ventralen) Wand des linken Vorhofes vor und etwas über der Mitte des Septum atriorum von diesem (Abb. 7 und 8) und zieht quer zur Innnenfläche der lateralen Wand des linken Vorhofes. Die Mitte des vorderen Randes dieser Querfalte ist von der Schnittfläche der oberen Vorhofswand 2,5 cm entfernt. Gegen die linke Vorhofswand zu verdickt sich die Querfalte und läuft, in die laterale Vorhofswand übergehend, bogenförmig nach vorne (Abb. 7 und 8). Vor ihr gehen an der Innenfläche der lateralen linken Vorhofswand sieben starke Musculi pectinati parallel nach vorne und oben (Abb. 7 und 8). Die quere dachförmige Falte ist auf ihrer oberen und unteren Fläche glatt. In der über ihr gelegenen cranialen Vorhofswand liegen sechs von lateral vorne nach medial hinten ziehende Musculi pectinati. Rechts von diesen starken von vorne nach hinten verlaufenden

Kammuskeln ziehen bis zum medialen Ende der queren Falte neun Musculi pectinati, die senkrecht zu den anderen verlaufen und von lateral oben nach medial unten ziehen. Links von den von vorne nach hinten gehenden Musculi pectinati ziehen andere, die eine Richtung von rechts vorne nach links hinten einschlagen. 3,2 cm hinter der Mitte des vorderen Randes der Querfalte, die wohl die Aufgabe hat, den arteriellen Blutstrom aus den Lungenvenen gegen das Ostium atrioventriculare sinistrum zu lenken, mündet mit einer einheitlichen Oeffnung unter der dachförmigen Falte der aus den beiden Lungenvenen durch Zusammenfluß einheitlich gewordene Lungenvenenstamm in den linken Vorhof ein, die dorsale Wand des letzteren durchsetzend. Von dieser queren Falte des linken Vorhofes sagt G a d o w, daß sie am besten bei Schwimm- und Watvögeln entwickelt ist; auch bei Struthio ist sie sehr lang und membranös; bei Casuarius ist sie kurz und muskulös; den Passeres fehlt sie. Der unterhalb der queren Falte noch weit nach hinten gegen die Einmündung der Lungenvene zu sich erstreckende Raum hat entsprechend der Einbeziehung eines Teiles des Lungenvenenstammes in den linken Vorhof eine glatte Wandung. Wie auf Abbildung 9 zu erkennen ist, wo wir von oben in den linken Vorhof hineinsehen, convergieren die linke Außen- und die rechte Innenwand des linken Vorhofes nach abwärts zu und gehen in die beiden Hälften der Valvula atrioventricularis über. Das Ostium atrioventriculare sinistrum ist ein in der Richtung von vorne nach hinten zu ausgedehnter Spalt (Abb. 9). Die vom linken Vorhof aus gesehene V o r h o f s s c h e i d e w a n d, die ich aber nicht genau untersuchen konnte, ist dünn und glatt; sie ist sowohl oberhalb als unterhalb der von hinten her vorspringenden dachförmigen Querfalte auf den Abbildungen 7 und 8 zu sehen. Von oben und vorne her strahlen Musculi pectinati in die Vorhofsscheidewand ein. Das Septum atriorum ist, entsprechend der starken Ausdehnung des rechten Vorhofsraumes nach links, sehr weit nach links verlagert und ist dünn und muskulös; die Grenze von linkem und rechtem Vorhof ist an dem auf Abbildung 9 von links und oben gesehenen Herzen die Verbindungslinie vom linken Ast der Arteria pulmonalis zum Stamm der Vena pulmonalis; was rechts von dieser Linie gelegen ist, gehört der cranialen Wand des rechten Vorhofes an. An dem von oben gesehenen Herzen von Rhea (Abb. 9 und 10) gibt die im linken Ast der Arteria pulmonalis steckende Sonde die Grenze der beiden Vorhöfe an. Die rechts davon gelegene, ausgedehnte Fläche ist die obere Wand des rechten Vorhofes (Abb. 10).

Ventrikel, Ostia atrioventricularia, Atrioventricularklappen und Septum ventriculorum.

V e r g l e i c h e n d - A n a t o m i s c h e s.

Hinsichtlich der Stammesgeschichte der Atrioventricularklappen und des Septum ventriculorum gebe ich die Schilderung R ö s e's und G e g e n b a u r's wieder. Bei F i s c h e n und A m p h i b i e n ist keine zusammenhängende Ventrikelhöhle vorhanden wie bei den Vögeln und Säugetieren, sondern das Innere der Ventrikelhöhle ist noch von einem schwammartigen Muskelbalkennetz durchsetzt. Auch ist bei den meisten Reptilien noch kein eigentliches Septum ventriculorum vorhanden, sodaß die Trennung des Ventrikelraumes in zwei Hälften eine unvollständige ist. Man findet zwar bei allen Reptilien, besonders an der hinteren Ventrikelwand einen aus mehreren Trabekeln entstandenen Muskelzug, der jedoch nach Lage und Ausdehnung sehr wechselnd ist und den Beginn eines Septum ventriculorum bezeichnet. Am besten entwickelt ist diese beginnende Kammerscheidewand bei den V a r a n e n, wo bereits eine Verwachsung dieser septalen Muskelleiste mit der hinteren Partie der Atrioventricularklappen stattgefunden hat, sodaß der bisher einheitliche Ventrikel schon

deutlich in zwei Räume geteilt ist. Aber auch bei den Varaniden ist der Ventrikelraum noch größtenteils von einem spongiösen Trabekelnetzwerk ausgefüllt. Dieses Netzwerk von Muskelbalken ist bei den Krokodilen großenteils zurückgebildet, zugleich ist eine fast vollständige Ventrikelscheidewand entstanden, die den Ventrikel in zwei Ventrikelräume zerlegt hat.

Atrioventricularklappen finden sich in Gestalt von zwei einfachen Taschenklappen im Ostium venosum schon bei den Fischen. Embryonal sind hier zwei Endocardkissen vorhanden, die von unten her durch den Blutstrom unterwühlt werden und sich so zu zwei echten Taschenklappen umbilden. Bei den Anuren stehen diese beiden Taschenklappen quer, sodaß man eine ventrale und dorsale unterscheiden kann. Unterhalb des Ursprunges der Taschenklappen ist die Ventrikelwand nischenartig ausgebuchtet, weil sich hier die Muskelbündel zurückgebildet haben und an ihrer Stelle sehnige Fasern von der Ventrikelwand zur unteren Klappenfläche gelangen. Das das Ostium atrioventriculare überbrückende Vorhofsseptum setzt sich ventral und dorsal an die obere Fläche der Taschenklappen an. Bei den Reptilien ist der freie untere Rand des sagittal verlaufenden Septum atriorum tiefer ins Ostium atrioventriculare hinabgewachsen und hat sich noch inniger mit den Taschenklappen verbunden. Sobald nun der untere Rand des Septum atriorum die freien Ränder der Atrioventricularklappen erreicht hat, ist eine Trennung des gemeinschaftlichen Ostium atrioventriculare in eine rechte und linke Oeffnung zustande gekommen. „Wenn dieser Zustand bestehen bliebe, so würden die beiden Ostien je zwei freie Taschenklappen besitzen, je die Hälften der früheren Klappen. Nun beginnt aber bei Reptilienembryonen genau so wie bei Säugetierembryonen infolge des Hinabwachsens des Vorhofsseptums eine breite Verwachsung der vorderen und hinteren Taschenklappe miteinander in der Richtung von vorne nach hinten. Infolgedessen entsteht jederseits durch Verwachsung je einer vorderen und hinteren Hälfte der durch das Vorhofsseptum halbierten primären Taschenklappen eine neue Klappe. Es sind also aus den beiden primären Taschenklappen des Ostium atrioventriculare commune der Amphibien bei den Reptilien zwei neue Taschenklappen entstanden, für jedes sekundäre Ostium eine solche Klappe, welche jederseits medial befestigt sind und ihren freien Saum der lateralen Kammerwand zuwenden. Diese Klappen kann man, entsprechend ihrer Stellung bei Reptilien als rechte und linke bezeichnen. Daß dieselben durch Verwachsung der primären vorderen und hinteren Taschenklappe entstanden sind, läßt sich bei erwachsenen Reptilien überall mehr oder minder deutlich erkennen, am besten bei Chelonia. Hier lassen sich deutlich die Spuren früher stattgehabter Verwachsung nachweisen, wenn man den Ventrikel so halbiert, daß man von unten auf die Unterfläche der Klappen schaut. Die Muskeltrabekel, welche sich bei den Amphibien an der Unterseite der primären Taschenklappen ansetzten, setzen sich bei den sekundären Taschenklappen der Reptilien an den vorderen und hinteren Endpunkten derselben an." Bei allen Reptilien, die Krokodile ausgenommen, hat jedes Ostium atrioventriculare nur diese eine medial befestigte Taschenklappe und diese scheint zum Verschluß des venösen Ostiums zu genügen. Bei den Varaniden beginnt die eine den Ventrikelraum unvollständig trennende Muskelleiste mit der Mitte der verschmolzenen primären Taschenklappen zu verwachsen. Dieser Prozeß ist bei den Krokodilen noch weiter fortgeschritten. Es haben sich wahrscheinlich mehrere Muskelbalken zur Bildung eines Septum ventriculorum vereinigt. Vorne steigt das Septum am weitesten in die Höhe; hinten und in der Mitte ist es gegenüber dem Ansatz des Septum atriorum mit der Unterseite der verschmolzenen primären Taschenklappen verwachsen. Da diese Verwachsung bindegewebig ist, so ist an dieser Stelle der oberste Teil des Septum ventriculorum durchscheinend (Rö se). „Die vorderen Muskelbalken des Ventrikelseptums sind bei Krokodilen zwar weiter in die Höhe gewachsen

als die hinteren mit den Taschenklappen verbundenen. Eine völlige direkte Vereinigung mit der hinteren Partie des Septum ventriculorum jedoch kann aus dem Grunde nicht erfolgen, weil vorne in der Mitte der Truncus arteriosus inseriert. Derselbe besteht bei den Reptilien aus drei Stämmen, zwei Aorten und der Pulmonalis. Während nun bei Krokodilen die linke Aorta und die Pulmonalis, durch einen rechten Muskelvorsprung voneinander getrennt, aus dem rechts und vorne gelegenen Ventrikelraum entstehen, lagert sich der Anfangsteil des aus dem linken Ventrikelraume entspringenden rechten Aortenstammes genau in die Lücke ein, welche zwischen dem vorderen und hinteren Schenkel des Ventrikelseptums noch bestand. Die Scheidung der Stämme des Truncus erfolgt durch die Bulbusleisten ähnlich wie es Lindes schon bei Vögeln beschrieb. Jedoch geschieht diese vom distalen nach dem centralen Truncusende fortschreitende Verwachsung der Bulbusleisten bei Krokodilen nicht vollständig. Es bleibt am centralen Ende innerhalb der Semilunarklappen eine Spalte zwischen rechtem und linkem Aortenstamm übrig, wo die Verwachsung nicht stattgefunden hat. Es ist das das Foramen Panizzae." Nach anderen Untersuchungen scheint das Foramen Panizzae sekundär durch eine Durchbrechung der beide Aortenbögen trennenden Wand zustande zu kommen. Es besitzt die Bedeutung eines Sicherheitsventils bei einem zu großen Druck im rechten Herzen. Bezüglich der Atrioventrikularklappen besteht bei Krokodilen ebenfalls eine viel kompliziertere Gestaltung als bei den anderen Reptilien. Während, wie Röse sagt, bei letzteren das eigentliche Lumen des Ventrikels immer noch sehr klein ist, haben sich bei den Krokodilen die Ventrikelräume schon ziemlich erweitert, da sich das spongiöse Muskelnetz zurückbildete. Bei dieser Erweiterung der Ventrikelräume würde die einfache Taschenklappe beiderseits am medialen Umfang des Ostium venosum nicht mehr zum völligen Abschluß der Ostien ausreichen, die sich ebenfalls entsprechend erweitert haben und so finden sich bei Krokodilen die ersten Anfänge der sekundären, aus Ventrikel-Muskulatur entstehenden Atrioventricularklappen. Im rechten Ostium ist diese Muskelklappe durch Gegenbaur genau beschrieben worden und zwar in der Janaischen Zetischrift für Medizin und Naturwissenschaften, 2. Bd., Leipzig, 1866. Die Arbeit behandelt den Bulbus arteriosus der Fische und die Atrioventricularklappen der rechten Kammer bei Krokodilen, Vögeln und Ornithorhynchus. Im rechten Ventrikel, und ebenso im linken, schwanden die Muskeltrabekel mehr und mehr, aber im Bereich der lateralen Umgrenzung des Ostium atrioventriculare blieb eine Muskelplatte übrig, welche mehr und mehr vom Blutstrom unterwühlt wurde, aber auf ihrer Unterseite noch durch verschiedene gröbere und kleinere Muskelbündel mit der Muskulatur der Ventrikelwand in Verbindung steht. Auf ihrer oberen Seite ist diese Muskelklappe glatt und sieht gegen das Vorhofslumen (Röse). „An der Grenze von Vorhof und Ventrikel befand sich schon bei den Fischen eine bedeutende ringförmige Einschnürung, in welche sich pericardiales Bindegewebe zwischen Vorhof und Ventrikelmuskulatur hineinerstreckte. Diese Verhältnisse haben sich bei den höheren Vertebraten erhalten. Indem nun bei Krokodilen der Ventrikelraum sich mehr und mehr unter der Muskelklappe nach außen ausdehnte, wurde sekundär weiter und weiter die pericardiale Bindegewebeschicht ins Innere der Muskelklappe aufgenommen. Die Muskelklappe besteht also bei Krokodilen auf ihrer Unterseite aus einer Platte zusammenhängender Kammertrabekel, auf ihrer Oberseite aus der Muskelplatte der lateralen unteren Vorhofswand. Zwischen beide schiebt sich eine Schicht pericardialen Bindegewebes ein" (Röse). Gegenbaur schildert in seiner „Vergleichenden Anatomie der Wirbeltiere", II. Bd. die Entstehung dieser für die Vögel bedeutungsvoll werdenden Muskelklappe bei den Krokodilen folgendermaßen: „Die Ausbildung des Hauptraumes der (rechten) Kammer auf Kosten der Nebenräume, welche die spongiös gebaute Kammerwand führt, geschieht durch ein Compaktwerden der

letzteren infolge einer Ausbildung ihrer Muskelbalken und nicht etwa durch Schwund derselben. Was dabei an seinen Nebenräumen verloren geht, wird durch Erweiterung des Hauptraumes compensiert. Die Zunahme dieses Hauptraumes der rechten Kammer hat sich bei den Krokodilen mit einer Neugestaltung des Klappenapparates verknüpft. Indem die Ventrikelvene sich in die das Ostium atrioventriculare lateral begrenzende Wandstrecke der Kammer ausdehnte, brachte sie damit aus der Kammerwand eine muskulöse Klappe hervor, die bei der Kammersystole am Verschluß des Ostium venosum der Kammer den bedeutendsten Anteil nimmt. An die größere Einheit des Kammerraumes knüpft sich also hier die Einbeziehung eines Teiles der Kammerwand in den Klappenapparat." Während also bei der Mehrzahl der Reptilien die an der Scheidewand sitzenden, medialen, membranösen Klappen den einzigen Verschlußapparat der Ostia atrioventricularia bilden, entsteht bei den Krokodilen, die in vielen Merkmalen höher als die übrigen Reptilien entwickelt sind, an der lateralen Umgrenzung des Ostium venosum dextrum noch eine besondere muskulöse Falte oder Klappe, welche die am inneren Rande der Atrioventricularöffnung sitzende membranöse Scheidewandklappe ergänzt. Bei den Reptilien stehen die beiden medialen Taschenklappen an ihrem vorderen und hinteren Ende mit den Muskeltrabekeln der Kammer in Verbindung. „Bei den Krokodilen wird natürlich auch an diesen Stellen die ursprüngliche Kammermuskulatur unterwühlt und die Flächen der bisher rein endocardialen medialen Taschenklappen werden an ihrer vorderen und hinteren Partie vergrößert durch secundäre Unterwühlung der mit ihnen zusammenhängenden Muskelplatten" (Röse).

Bei den Vögeln verkümmert der Scheidewandteil, der den Reptilien homologe Abschnitt der Atrioventricularklappe und die bei den Krokodilen zum ersten Male auftretende laterale muskulöse Klappe ist bei den Vögeln sehr stark entwickelt; sie verhindert bei der Ventrikelsystole den Rücktritt des Blutes in den rechten Vorhof. Die Atrioventricularklappe der rechten Kammer wird also bei den Vögeln durch eine das Ostium von außen her umziehende, von der Kammerwand her eindringende muskulöse Leiste oder Muskelklappe dargestellt, während die bei den Krokodilen und übrigen Reptilien bestehende zweite oder membranöse Klappe selten in Spuren besteht (Gegenbaur). Röse führt aus, daß das Ventrikelseptum bei den Vögeln viel fester und solider gewebt ist als bei den Krokodilen. Bei den Vögeln sind die frei ins Lumen hineinragenden Trabecularmuskeln stark zurückgebildet, sodaß die Ventrikelhöhlungen an Ausdehnung gewonnen haben. Bei den Vögeln entspringt nur mehr die Arteria pulmonalis aus dem rechten Ventrikel, während der linke Aortenbogen meist gänzlich zurückgebildet ist. Reste von ihm können sich bei den Raubvögeln in Gestalt eines ligamentösen Stranges erhalten, der den Verlauf des ursprünglichen Gefäßes andeutet. Bei den Vögeln ist die mediale endocardiale Taschenklappe der Krokodile völlig verschwunden. Gegenbaur hat jedoch bei Sarcorhamphus von der medialen Klappe ein Rudiment in Form einer endocardialen Leiste gefunden, die am Ventrikelseptum verläuft. „Es ist dies wohl zweifellos der freie Rand der im Embryonalleben bestehenden medialen Taschenklappe, welche später mit dem Ventrikelseptum verwachsen ist" (Röse). Dieselbe Leiste hat Röse auch bei Oxydromus und in geringerem Grade bei Corvus monedula beobachtet. Die vom lateralen Umfang des Ostium venosum entspringende Muskelklappe der Vögel entspricht derjenigen der Krokodile; nur ist diejenige der Vögel stärker entwickelt. „Bei den Vögeln ist die Unterwühlung der Klappe und die Zurückbildung der Trabecularmuskeln auf ihrer Unterseite noch weiter gegangen, sodaß die Klappe als freies Muskelsegel erscheint, welches nur vorne durch einen einzigen Trabecularmuskel an die Kammerwand angeheftet ist. Bei den Cursores (Ratiten) sitzt dieser Befestigungsmuskel fast am vorderen Ende der Muskelklappe. Hinsichtlich der histologischen Struktur und der Zusammensetzung entspricht die Klappe genau dem gleichen Gebilde an der lateralen

Wand des rechten Ostium venosum der Krokodile" (Röse). Da die ersten Bände der Jenaischen Zeitschrift für Medizin schwerer zugänglich sind, führe ich aus dem 2. Band (1866) die die Muskelklappe der Vögel betreffenden Ausführungen von Gegenbaur an; er sagt: „Es ist eine längst bekannte Tatsache, daß in dieser Klasse der Wirbeltiere das Ostium atrioventriculare dextrum durch eine Muskelklappe abgeschlossen wird. Dieselbe ist mit ihrem oberen Rande in der Circumferenz des Ostium an der Kammerwand befestigt, sodaß nur der vom Septum ventriculorum gebildete Teil der Kammerwand von ihr frei ist. Nur an einer ganz beschränkten Stelle hängt die Klappe mit ihrem Anfange zwischen Conus arteriosus und Ostium venosum mit der Kammerscheidewand zusammen. Die Klappe nimmt bekanntlich von vorne und oben nach hinten und unten an Breite zu und ist an der hinteren Kammerwand bis weit nach abwärts befestigt. Es besitzt die Klappe eine Kammer- und eine Ventricularfläche, und einen freien, die eigentliche Grenze des Ostium atrioventriculare bildenden Rand. Von dem letzteren geht am vorderen Dritteile der Länge ein breiter Muskelbalken zur vorderen Kammerwand, und verhindert ein Umschlagen der Klappe gegen die Vorkammer. Dieser Fleischbalken kann auch ganz am vorderen Ende der Muskelklappe angebracht sein, sodaß dicht unter ihm die Spalte zwischen der Muskelklappe und dem Septum ventriculorum beginnt. Der größte Teil der Wandfläche der rechten Kammer ist glatt, nur am Grunde finden sich einzelne quer vom Septum zur Kammer verlaufende Trabekeln. Die bei den einzelnen Abteilungen der Vögel sich ergebenden Differenzen sind relativ sehr gering. Es bewegen sich die Schwankungen innerhalb weniger Grade, wenn man von Apteryx absieht, wo die Klappe teilweise membranös und mit 2—3 sehnigen Fäden an das Septum befestigt ist. Es ist aus dieser Einrichtung ersichtlich, daß sie das bei den Krokodilen Gefundene wiedergibt, oder vielmehr eine Weiterentwicklung jener Einrichtungen vorstellt. Wenn man sich die rechte Kammerhöhle der Krokodile etwas weiter nach hinten und nach abwärts ausgedehnt denkt, und das Balkenwerk so reduziert, daß die Wandungen glatt erscheinen, so wird von der lateralen Circumferenz des Ostium venosum her eine muskulöse Lamelle genau in denselben Verhältnissen sich finden wie im Herzen der Vögel. Es sind nur die Trabekeln, welche bei den Krokodilen eine bedeutendere Verschiedenheit erscheinen lassen. Diese sind bei den Vögeln großenteils geschwunden bis auf einen breiten Balken, der vom Klappenrand gegen die vordere Kammerwand tritt. Es ist dieses derselbe Balken, der schon bei Crocodilus ganz deutlich in denselben örtlichen Beziehungen unterscheidbar war. So wird auch dadurch die Vergleichung bestätigt. Die Muskelklappe der Vögel ist also schon bei den Krokodilen, zwar in geringer Differenzierung, vorhanden, aber unverkennbar nachzuweisen und gehört nicht zu den Eigentümlichkeiten des Vogelherzens, die sich anderswo nicht wiederfinden." Gegenbaur verweist hier auf die unzulängliche Stelle bei Milne-Edwards, der in seinen „Leçons sur la physiologie et l'anatomie", Paris, T. III. 1858, p. 453 sagt: „Cet organe . . . offre dans sa structure intérieure quelque particularités, qui ne se rencontrent pas ailleurs". „Mais ce qui est plus digne de remarque, c'est la disposition de la valvule auriculaire". „Es geht", fährt Gegenbaur fort, „daraus aber auch hervor, daß jener Fleischbalken der Vögel nicht mit der häutigen Klappe der Krokodile verglichen werden kann, wie das durch Owen geschah. Jener Fleischbalken ist auch bei den straußartigen Vögeln nichts anderes als bei den Uebrigen, wenn er auch hier seine Lage geändert und ans vordere Ende der Muskelklappe gerückt ist. Die bedeutendere Entwicklung dieser Klappe bei den Vögln ist von dem Umstande abhängig, daß sie die einzige Klappvorrichtung am rechten venösen Ostium ist. Bei den Krokodilen besteht noch eine membranöse Klappe, die sogar die Hauptrolle spielt. Von dieser am Septum ventriculorum angehefteten Membran ist bei den Vögeln keine Spur vorhanden. Die Wandfläche des Septum ist glatt und sanft gewölbt.

Eine Anzahl darauf untersuchter Vögel hat mir immer dasselbe gezeigt. Nur im Herzen von Sarcorhamphus finde ich eine hierher bezügliche Eigentümlichkeit. Vom vorderen Ursprunge der Muskelklappe am Septum ventriculorum zieht eine Leiste abwärts, welche durch eine Verdickung des Endocardium gebildet wird. Die Leiste verläuft schräg nach hinten und unten und kreuzt sich in ihrer Richtung mit dem Rand der Muskelklappe. Der Verlauf dieser Leiste entspricht der Ursprungslinie des membranösen Klappensegels der Krokodile; ich glaube daher Grund zu haben, in ihr einen Rest der dort weiter entwickelten Bildung zu erkennen. Für das rechte Ostium atrioventriculare der Krokodile und Vögel wären also zweierlei sehr verschiedene Klappenvorrichtungen in Betracht zu ziehen. Eine musculöse, von der Vorhofswand aus in die Kammer ziehende Klappe besteht bei beiden, wenig entwickelt bei den Krokodilen, vollständiger bei den Vögeln, wo sie die einzige Klappe bildet. Bei den Krokodilen besteht dagegen noch eine membranöse Klappe, deren Fehlen bei den Vögeln der Muskelklappe eine größere Bedeutung zuteilt. Nach der von O w e n (Transact of Zool. Soc. Vol. II. P. 2 S. 272) gegebenen Darstellung des Herzens von Apteryx ist es gewiß richtig, daß da eine bedeutende Abweichung vom Herzen der übrigen Vögel gerade durch das schon oben berichtete Verhalten jener Klappe gegeben ist. Die Klappe kann wohl aus den bei den Krokodilen gegebenen Verhältnissen, sowie aus jenen der übrigen Vögel abgeleitet werden, ist aber durch die Befestigung ihres freien Randes an die Kammerwand wieder sehr verschieden, und kommt darin wieder mehr der bei Ornithorhynchus vorkommenden Klappe nahe. Dadurch wird aber noch keine so nahe Beziehung des Ornithorhynchus zu den Vögeln gegeben, denn es zeigt eben nur jene Klappe Aehnlichkeit, nicht der gesamte Klappenapparat des rechten Ostiums, der viel complizierter ist als jener der Vögel, Apteryx mit eingeschlossen."

Die stammesgeschichtliche Entwicklung des S e p t u m v e n t r i c u l o r u m wird durch Muskelbalken eingeleitet, die von der ventralen und distalen Wand des mittleren Teiles des einheitlichen Ventrikels kommend, zu den Septalklappen gelangten. Wie die herabwachsende Vorhofsscheidewand die Atrioventricularklappen umgestaltete und die membranösen Septalklappen entstehen ließ, die statt frontal wie bei den Anuren jetzt sagittal gerichtet sind, so formten die von der Ventrikelwand kommenden, zu den Septalklappen ziehenden Muskelbalken die Ventrikelscheidewand. Diese von der ventralen und distalen Innenwand entspringende Kammerscheidewand ist bei den meisten Reptilien noch unvollständig, sodaß rechte und linke Kammer noch dorsal von der Scheidewand miteinander in Verbindung stehen. Die septale Muskelplatte wächst nach proximal und dorsal gegen den Truncus zu. Unter den Sauropsiden sind es aber nur Krokodile und Vögel, bei denen die zwischen den Herzkammern von der ventralen Wand entspringende Kammerscheidewand mit ihrem freien Rande die dorsale Ventrikelwand erreicht und mit ihr verwächst, sodaß beide Kammern von einander getrennt sind. Da die linke Kammer und Vorkammer bei den Vögeln kleiner als die rechte ist, und da die in die rechte Vorkammer einmündenden Venen sehr groß sind, was eine große rechte Vorkammer und Herzkammer zur Folge hat, so legt sich die größere rechte Kammer um die nach rechts convexe Kammerscheidewand und umschließt so bei den Vögeln in einem großen Umfang den linken Ventrikel. Auf dem Querschnitt umfaßt die rechte Kammer die linke (G e g e n b a u r). Die Kammerscheidewand der Vögel ist ein mächtig entwickeltes Gebilde, das mit seiner rechten Fläche stark convex in die rechte Kammer vorspringt. An der linken Seite der Kammerscheidewand befinden sich gewöhnlich längs verlaufende Wülste. Von der Innenseite der äußeren Wand der rechten Herzkammer treten distal Muskelbündel an die Kammerscheidewand heran. „Bei Hühnervögeln und Raubvögeln sind sie nicht sehr zahlreich, kurz, aber kräftig. Beim Kuckuck sind sie zahlreicher. Die Watvögel haben 10 bis 12 solcher Muskelbündel, die von geringer

Breite und zum Teil häutig sind; bei den Schwimmvögeln vermindert sich ihre Zahl und bei den Singvögeln sind sie in so weit rudimentär geworden, daß sie überhaupt nicht mehr muskulös sind, vielmehr nur noch als ganz feine Sehnenfädchen auftreten. Am stärksten entwickelt scheint das Fasersystem beim Kasuar zu sein, während es beim Strauß eine geringe Entfaltung aufweist" (Marshall). Dieses System von Muskelbalken zwischen dem distalen Abschnitt der Kammerscheidewand und der Ventrikelwand ist ein Rest der bei den meisten Reptilien in den Ventrikeln vorhandenen, ein Netzwerk bildenden Trabeculae carneae, mit deren Rückbildung die Kammern ein großes Volum erhielten.

Rechter Ventrikel, Ostium atrioventriculare dextrum, rechte Atrioventricularklappe und Septum ventriculorum bei Rhea.

Aus der Wand des rechten Ventrikels ist ein 6,7 cm langes und 4,4 cm breites, ovales Stück herausgeschnitten (Abb. 1, 2, 3, 6). Da der Schnitt fast bis zum Ostium arteriosum dextrum emporreicht, so sieht man von unten her die nach abwärts convex gewölbten Flächen der drei Taschenklappen der Arteria pulmonalis (Abb. 1, 6). Die rechte Kammer liegt auf der Ventralfläche des Herzens, reicht aber weit nach hinten und links. Auf einem Querschnitt würde der Hohlraum der rechten Kammer den linken Ventrikel als halbmondförmiger Schlitz umfassen. Da die Scheidewand der Ventrikel mit ihrer rechten Seite stark convex in den Hohlraum der rechten Herzkammer vorspringt, so hat man auf einem Querschnitt, wie er mir zwar nicht für Rhea, wohl aber für Casuarius vorliegt, den Eindruck, als ob die rechte Kammer nichts als eine durch das Auseinanderweichen der rechten Außenwand der linken Kammer gebildete Tasche sei. Da sich die rechte Kammer hinten weit nach links herüberstreckt, so ist auch das linke Ende des langen schlitzförmigen Ostium atrioventriculare dextrum weit nach links und zugleich nach abwärts (distalwärts) gelegen (Abb. 1, 3, 6). Der rechte Ventrikel besitzt eine größte Länge von 7,3 cm. Sein distales Ende ist 5,0 cm von der Herzspitze entfernt, welche also in großer Ausdehnung dem linken Ventrikel angehört (Abb. 1, 2, 6). Im distalen Abschnitt ist der rechte Ventrikel sehr deutlich durch den Sulcus longitudinalis anterior von der Vorderfläche des linken Ventrikels getrennt (Abb. 1, 2, 6); die Furche verläuft von rechts unten nach links oben, wo sie undeutlich wird (Abb. 1, 2, 6). Der distale Abschnitt des Herzens mit der Herzspitze gehört zu mehr als einem Drittel dem linken Ventrikel an (Abb. 1, 2, 6). Die rechte Kammerwand besitzt durchschnittlich eine Dicke von 0,7 cm (Abb. 1, 2, 3, 6). In der Gegend des Ostium arteriosum dextrum beträgt die Dicke der vorderen Wand der rechten Herzkammer nur 0,4 cm (Abb. 1, 6). Da die Dicke der linken Kammerwand vorne 2,5 cm beträgt, so ist die linke Kammerwand 3,5 mal so dick wie die rechte. Die der rechten Ventrikelhöhle zugewandte Fläche der Kammerscheidewand ist stark convex gekrümmt und engt die Lichtung der rechten Kammer ein; infolgedessen springt die Seitenwand des rechten Ventrikels nach außen stark vor (Abb. 1, 2, 6). Die Innenfläche der rechten Kammerwand ist glatt; auf Abbildung 1 sind auf der inneren Fläche des hinteren Abschnittes der rechten Ventrikelwand seichte Querfurchen zu erkennen, die zahlreiche kleine Querfalten des Endocards hervorrufen, das entsprechend den Volumschwankungen des Ventrikels ausdehnbar sein muß. Distal, dort, wo die Innenfläche der Wand des rechten Ventrikels in die Kammerscheidewand übergeht, sowohl vorne, als seitlich und hinten, sind ungefähr 13 kurze kräftige Muskelbalken vorhanden, die parallel miteinander verlaufen und nur in geringem Grade eine netzförmige Anordnung zeigen (Abb. 2, 3). Kurze sehnige Bestandteile sind nur wenig vorhanden. Diese die Innenfläche der rechten Vorhofswand mit dem distalen Teil der Kammerscheidewand verbindenden Muskelbalken sind 0,4 bis

0,8 cm lang und besitzen eine Dicke von 0,2 bis 0,3 cm. Zwischen den einzelnen Muskelbälkchen befinden sich Vertiefungen (Abb. 2, 3). Zwischen dem linken Abschnitt der vorderen Fläche der Kammerscheidewand und der Innenfläche der vorderen Wand der rechten Kammer ist das Ventrikellumen spaltförmig (Abb. 1, 2, 3, wo man von rechts in den Spaltraum hineinsieht) und enthält ebenfalls die soeben beschriebenen Muskelbalken, die sich distalwärts fortsetzen (Abb. 2), wo sie zwischen der unteren Wand der rechten Kammer und dem distalen Abschnitt der Kammerscheidewand gelegen sind; nach hinten zu werden die Muskelbälkchen etwas länger.

Die als Conus arteriosus zu bezeichnende craniale vordere Ecke des rechten Ventrikels geht in die sich bald in zwei große Aeste teilende Arteria pulmonalis über (Abb. 1, 3, 6, 7, 8, 9, 10). Der craniale Rand der Teilungsstelle in die beiden Aeste der Arteria pulmonalis ist 4,1 cm vom Ostium arteriosum dextrum entfernt (Abb. 1). Am vorliegenden Präparat hat das Ostium arteriosum dextrum eine Breite von 2,4 cm, während der sagittale Durchmesser 1,5 cm mißt. Im Ostium der Arteria pulmonalis liegen drei sehr dünnhäutige Semilunarklappen, die eine nach abwärts convex gewölbte Fläche besitzen (Abb. 1, 6). Eine Klappe liegt vorne, die beiden anderen, eine linke und rechte, liegen hinten (Abb. 6). Die hintere rechte Semilunarklappe ist etwas größer als die beiden anderen (Abb. 6). Die drei halbmondförmigen Klappen befinden sich am Eingang der noch ungeteilten Lungenarterie.

Die rechte Vorkammer steht durch das Ostium atrioventriculare dextrum oder Ostium venosum dextrum mit der rechten Herzkammer in Verbindung (Abb. 1, 3, 6). In Abbildung 3 sehen wir von oben, in Abb. 6 von unten auf das Ostium atrioventriculare dextrum. Das rechte Kammerostium, das von rechts nach links gemessen eine Fadenlänge von 5,8 cm besitzt, stellt einen von rechts oben und vorne nach links unten und etwas nach hinten verlaufenden Querschlitz dar, der von zwei musculösen Klappen umgeben wird (Abb. 1, 6). Vom rechten Vorhof aus gesehen ist dieser Schlitz S-förmig (Abb. 3); die laterale größere Hälfte des Schlitzes ist nach vorne convex, die mediale kleinere ist nach hinten convex. Die den Querschlitz des Ostium venosum dextrum begrenzende Atrioventricularklappe verhält sich bei Rhea wie bei allen Vögeln ganz verschieden von der Segelklappe im rechten Ventrikel der Säugetiere, bei welchen sehnige Zipfel, Chordae tendineae und Papillarmuskeln vorhanden sind. Bei Rhea sind, wie sonst bei den Vögeln, statt der für die Säugetiere charakteristischen Tricuspidalklappe zwei platte, verschieden große Muskelursprünge vorhanden, die das Ostium venosum dextrum beherrschen (Abb. 1, 3, 6). Die laterale und nach hinten zu ziehende muskulöse Klappe ist viel mächtiger als die mediale (Abb. 1, 3, 6). Auf Abb. 3 und 6 sehen wir, einmal von oben, das anderemal von unten, wie die Klappe, an der Scheidewand beginnend, nach vorne und lateral zieht und die rechte Atrioventricularöffnung umgrenzt. Diese Klappe ist, wie im allgemeinen Teil auseinander gesetzt, auf die Verhältnisse zurückzuführen wie sie bei den Krokodilen vorhanden sind. Indem nach Gegenbaur die Ventrikelvene sich in die das Ostium atrioventriculare dextrum begrenzende Wandstrecke der Kammer ausdehnte, brachte sie damit aus der Kammerwand eine muskulöse Klappe hervor, die bei der Kammersystole den Ventrikelraum vom Vorhofsraum abschließt. Erst die vorbereitenden Verhältnisse bei den Krokodilen machen diese Klappe bei den Vögeln verständlich: sie stellt eine Sonderentwicklung dar und kann nicht mit der Tricuspidalklappe der Säugetiere verglichen werden. Bevor ich die Muskelklappe bei Rhea genauer beschreibe, führe ich die Schilderung dieser Klappe für die Vögel im allgemeinen nach Gadow, in Bronn's „Klassen und Ordnungen des Tierreiches" an: „Die Verbindung der rechten Kammer mit dem rechten Vorhof geschieht durch das Ostium atrioventriculare dextrum. Der Rücktritt des Blutes

wird durch eine eigentümliche Klappe verhindert. Diese Valvula cardiaca dextra ist keine Valvula tricuspidalis mit Papillarmuskeln, wie bei den Säugetieren, sondern sie stellt, wie S t a n n i u s sagt, gewissermaßen eine nach innen vorspringende Einkrempung des dem Vorhof zugewendeten Randes der rechten oder äußeren Wand der Kammer dar. Sie erstreckt sich vom vorderen, proximalen Ende des Septum ventriculorum, also vom obersten Teil der linken oder inneren Wand der rechten Kammer schräg und bogenförmig abwärts und hinterwärts zu dem Winkel, welcher durch den unteren und hinteren Teil der äußeren Kammerwand mit dem Septum gebildet wird. Der innere freie Rand dieser Klappe ist dem convex vorragenden Septum zugewendet und muß während der Systole der Ventrikel so kräftig an dasselbe gedrückt werden, daß die Kammerhöhle vom Vorhof vollständig abgeschlossen, und so jeder Rückfluß des Blutes in letzteren verhindert wird. Diese dicke Klappenfalte ist bei den Vögeln stets muskulös und solid; den Muskelbelag erhält sie dadurch, daß von der Einschnürung gegen den Vorhof die Muskelwand der Kammer sich einwärts einkrempt; die dem Septum zugekehrte Fläche der Klappe läßt sich als häutige Fortsetzung der Wandung des Vorhofes lospräparieren und würde dem membranösen Klappensegel der Säugetiere zu vergleichen sein, welches aber bei letzteren durch die Chordae tendineae und Papillarmuskeln verankert wird." M a r s h a l l sagt, daß bei den Vögeln an Stelle der Valvula tricuspidalis des Säugetierherzens nur eine einzige, häutige, derbe Klappe vorhanden sei, die oben in der rechten Herzkammer vor der Verbindungsöffnung mit der rechten Vorkammer gelegen ist. „Sie ist von dreieckiger Gestalt und senkt sich mit ihrem freien in die Kammer vorragenden Rand schräg von links oben nach rechts unten. Dieselbe ist bei Wasservögeln, besonders tauchenden, am stärksten, am schwächsten bei den ausgesprochensten, ganz an den Boden gebundenen Landvögeln, den sog. Straußvögeln; namentlich ist sie bei Apteryx auffallend dünn." Bei Rhea verhält sich diese muskulöse Klappe folgendermaßen: Distal von der rechten Hälfte des Ostium arteriosum dextrum (des Ostium für die Lungenarterie) geht vom proximalen vorderen Abschnitt des Ventrikelseptums ein quer nach rechts herüberziehender 2,2 cm langer (gemessen von links nach rechts) und 1,2 cm breiter (gemessen von oben nach unten) Muskelwulst ab (Abb. 1, 6, als Muskelwulst und querer Muskelwulst dort bezeichnet), der an der Grenze der Vorderwand des rechten Vorhofes und des rechten Ventrikels in diese übergeht (Abb. 1 und 6). Dieser quere Muskelwulst ist auf Abb. 1 unmittelbar unterhalb der Valvula semilunaris posterior dextra gelegen; er wird nach links abgegrenzt durch die im rechten Ventrikel und der Arteria pulmonalis liegende Sonde, nach rechts durch den Schnittrand des rechten proximalen Abschnittes des rechten Ventrikels und nach distal (caudal) durch eine tiefe, quer verlaufende Bucht, die auf Abb. 1 als scharfer querer Schatten erscheint. Dieser quere Muskelwulst besitzt eine vordere oder ventrale Fläche, die dem Hohlraum des rechten Ventrikels zugewandt ist (Abb. 1) und eine hintere obere Fläche, die in den rechten Vorhof sieht. Sehr gut ist die vordere Fläche auch auf Abb. 6 zu sehen, wo sie distal von der Valvula semilunaris posterior dextra gelegen ist und caudal ebenfalls wieder durch die tiefe Querfurche begrenzt erscheint. Der rechte Abschnitt des hinteren (dorsalen) Randes der Valvula semilunaris posterior dextra entspringt vom oberen (proximalen, cranialen) Rande dieses queren Muskelwulstes (auf Abb. 1, noch besser auf Abb. 6 zu sehen). Der quere Muskelwulst besitzt einen caudalen abgerundeten Rand (Abb. 1 und 6), um den herum man von der ventralen Fläche des Muskelwulstes eine Strecke weit auf seine dorsale Fläche kommt. Von letzterer geht eine (in die Quere gemessen) 2,0 cm breite, sehr dünne, von oben nach unten zu 1,1 cm messende Muskelfalte nach abwärts, die einen freien, sehr scharfen distalen Rand besitzt (Abb. 1 und 6). Diese dünne quere Muskelfalte ist links durch einen 0,4 cm dicken und ventral 0,9 cm langen Muskelzug mit dem

Ventrikelseptum verbunden (auf Abb. 1 zwischen dem Ventrikelseptum und der Sonde gelegen), der eine kurze Strecke am Septum caudalwärts zieht (Abb. 6). Zwischen dem queren vom Ventrikelseptum zur Vorderseitenwand der Atrioventricular grenze ziehenden Muskelwulst und der dünnen, distal einen sehr scharfen freien Rand besitzenden muskulösen Falte oder Muskelklappe ist eine nach cranial sich erstreckende, taschenförmige, quere Bucht vorhanden, deren Eingang auf Abb. 1 und 6 durch den schmalen Querschatten dargestellt ist. Die dünne, häutig-muskulöse, caudal scharfrandige vordere Klappe, die vom Septum ventriculorum kommt und quer nach rechts herüberzieht, geht nach außen mittels eines 0,9 cm langen und 0,5 cm dicken Stranges in die rechte Seitenwand des mittleren Abschnittes des rechten Ventrikels über (Abb. 1, besonders aber Abb. 6). Der kurze Verbindungsmuskel besitzt nahe der Ventrikelseitenwand auf seiner oberen Fläche drei kurze Sehnenfäden, die ihn mit der Innenfläche der Seitenwand des rechten Ventrikels verbinden (auf Abb. 1 etwas angedeutet). Dieser kurze äußere Verbindungsmuskel der vorderen dünnen queren Muskelfalte oder Muskelklappe dient der hinteren großen Muskelklappe zum Ursprung (Abb. 1 und 6). Die hintere große Muskelklappe hat eine dem rechten Vorhof zugekehrte und eine gegen den Ventrikelraum sehende Fläche; erstere ist auf Abb. 1 hell, letztere dunkel; durch einen scharfen queren Schatten ist die untere Fläche der Klappe von der vorderen Fläche der hinteren Wand des rechten Ventrikels getrennt, auf welcher zahlreiche quere Endocardfurchen zu sehen sind (Abb. 1). Auf Abbildung 6 ist von der gegen den Vorhofsraum gewandten Fläche der hinteren Muskelklappe nur ein kleines, helles, dreieckiges Stück in nächster Nähe des Schnittrandes zu sehen, während die gegen den Ventrikelraum sehende Fläche hier sehr deutlich erscheint. Die große hintere Muskelklappe ist in ihrer Mitte 2,6 cm breit; ihre Dicke beträgt 0,3 cm und in ihrer Länge entspricht sie der Ausdehnung des Ostium atrioventriculare dextrum. Der nach links, hinten und unten ziehende freie Rand der großen, weit von hinten nach vorne vorspringenden hinteren Muskelklappe ist der convex in das Innere des rechten Ventrikels vorspringenden Fläche des Septum ventriculorum zugewandt. Die Klappe zieht, von hinten her eine Scheidewand zwischen dem rechten Vorhof und dem rechten Ventrikel bildend (Abb. 1 und 6), von oben rechts nach unten, hinten und links. Ihre obere und untere von Längsmuskeln bedeckte Fläche ist glatt. Auf Abbildung 6 erkennt man, wie die hintere Muskelklappe mit einem starken Vorsprung der Innenfläche der seitlichen Ventrikelwand zusammenhängt. Bei der Systole der Herzkammern legen sich der untere Rand der dünnen vorderen Klappe und der vordere freie Rand des lateralen Teiles der hinteren dicken Muskelklappe aneinander und verschließen den ventralen Abschnitt des Ostium venosum dextrum. Der linke längere Abschnitt des Ostium venosum dextrum wird dadurch während der Kammersystole geschlossen, daß der linke Teil des freien Randes der hinteren Muskelklappe sich an die convexe Fläche des Septum ventriculorum anlegt.

Das Septum ventriculorum ist bei Rhea dick; bei Casuarius und Struthio übertrifft es nach Gadow an Dicke die äußere linke Kammerwand. Auf der in den linken Ventrikel sehenden Scheidewandfläche sind sehr deutliche, ziemlich breite Längswülste vorhanden, die durch tiefe Furchen voneinander getrennt sind (Abb. 7 und 8). Gegen die Höhlung des rechten Ventrikels springt die rechte Ventrikelscheidewandfläche stark convex vor (Abb. 1, 2, 3, 6) und um sie herum lagert sich die äußere Wand des rechten Ventrikels. Die rechte Fläche der Ventrikelscheidewand ist glatt; nur dort, wo das Septum und die äußere Wand des rechten Ventrikels zusammenstoßen, sind schräg von der Innenwand der Kammer zum Septum tretende, kräftige, kurze Muskelzüge vorhanden (Abb. 2 und 3), die bei Besprechung des rechten Ventrikels genauer beschrieben sind. Sie finden sich gleich gut auch bei Casuarius entwickelt, während sie bei Struthio nur unscheinbare Sehnenfäden sind. Es handelt sich

bei diesen Muskelbündeln um die letzten Reste der Trabeculae carneae, die bei den Reptilien und Säugetieren viel besser als bei den Vögeln erhalten sind, was für die höhere Entwicklung der letzteren spricht. Weder im linken noch im rechten Ventrikel sind selbständige Muskelbalken vorhanden; die Zurückbildung der Trabeculae carneae zeigt demnach bei den Vögeln den höchsten Grad der Entwicklung.

Linker Ventrikel, Ostium atrioventriculare sinistrum und linke Atrioventricularklappe.

Vergleichend-Anatomisches.

Wenn die Vorhofsscheidewand bei den Reptilien nach abwärts wächst, so werden die frontalen Klappen der Anuren in zwei sagittale Scheidewandklappen verwandelt, die die Ostia atrioventricularia innen begrenzen. Bei den Krokodilen finden sich nach Röse am linken Ostium venosum ähnliche Verhältnisse wie am rechten. Es ist auch links eine mediale, größtenteils aus Endocard bestehende Taschenklappe vorhanden, welche wie ein Segel über den Aorteneingang herabhängt. Die laterale Kammerwand hat sich bei den Krokodilen auch am linken venösen Ostium zu einer Muskelklappe umgebildet, die genau dieselbe Entstehung und Zusammensetzung wie die rechte Muskelklappe zeigt.

Bezüglich der Klappen des Ostium venosum sinistrum zeigen die Vögel den Reptilien gegenüber einen großen Fortschritt. „Die über den Aorteneingang herabhängende endocardiale Klappe ist durch Apposition sekundärer Muskelplatten an ihren Ursprungsteilen vergrößert worden. Eine Reihe der früheren Trabekel ist jedoch zu beiden Seiten stehen geblieben und gleich dem muskulösen Zuwachs der Klappe bindegewebig umgewandelt. Diese bindegewebig degenerierten Muskeltrabekel werden jetzt als Chordae tendinae der medialen Klappe bezeichnet. Sie inserieren naturgemäß nur an den früheren Randteilen der ursprünglichen endocardialen Klappe und lassen in der Mitte dieser Klappe einen größeren oder kleineren freien, nicht mit Sehnenfäden versehenen Rand übrig, welcher der früheren Ausdehnung der Endocardklappe entspricht. Das Bindegewebe, aus dem die ausgebildete mediale Klappe des linken Ostiums der Vögel besteht, ist also verschiedenen Ursprungs. In den mittleren Partien, aus dem Endocard entstandenes, in den Randpartien, aus Muskelgewebe sekundär umgewandeltes Bindegewebe. Die bei den Krokodilen (auch im linken Ostium venosum) vorhandene muskulöse Klappe hat sich bei den Vögeln in zwei Klappen differenziert und ist ebenfalls bindegewebig umgewandelt. Die Trabecularmuskeln der Kammerwand haben sich größtenteils zurückgebildet bis auf drei kurze Muskelsäulen, echte Papillarmuskeln. Von diesen liegt zu beiden Seiten der medialen Klappe je ein Muskel, der dritte an der gegenüberliegenden lateralen Kammerwand. Diese drei Papillarmuskeln senden die Chordae tendineae aus zu den drei Klappen des linken Ostium venosum der Vögel" (Röse). Im Ostium venosum sinistrum sind also bei den Vögeln nur membranöse Klappen vorhanden, die aus zwei oder drei Abschnitten bestehen können, von denen Chordae tendineae abgehen, die zu Papillarmuskeln der Ventrikelwand gelangen. Dieser den Säugetieren ähnliche Klappenapparat der linken Seite ist selbstständig entstanden und nur durch Convergenz dem der Säugetiere ähnlich geworden. Die linke Kammer besitzt eine viel mächtigere Wand und erscheint auf dem Querschnitt fast kreisrund .

Linker Ventrikel, Ostium atrioventriculare sinistrum und linke Atrioventricularklappe bei Rhea.

Aus der Seitenwand des linken Ventrikels ist ein außen 7,5 cm langes und 5,7 cm breites ovales Fenster herausgeschnitten, das einen Einblick in die linke

Ventrikelhöhle gestattet (Abb. 1, 7, 8). Der linke Ventrikel besitzt eine größte Länge von 9,1, eine größte Breite von 5,7 und eine Dicke von 5,9 cm. Seine größte Wanddicke beträgt 2,6 cm. Im distalen Abschnitt des Herzens ist der rechte Ventrikel außen durch einen deutlichen Sulcus longitudinalis anterior vom linken Ventrikel getrennt (Abb. 1, 2, 6). In der schräg von rechts unten nach links oben ziehenden Furche ist ein gewundener Ast eine Arteria coronaria cordis deutlich sichtbar (Abb. 1, 2, 6). Der linke Ventrikel bildet einen länglichen Kegel, der lateral, vorn und hinten vom rechten Ventrikel und oben vom linken Vorhof bedeckt wird. Ein großes unterhalb des rechten Ventrikels gelegenes Stück des Herzens gehört dem linken Ventrikel und der Herzspitze an (Abb. 1, 2, 6). Infolge der mächtig entwickelten Muskelwand erscheint die Ventrikelhöhle kleiner als am rechten Ventrikel (Abb. 7 und 8), dessen Wand in Abbildung 1 ausgedehnt ist. Die vertikale Ausdehnung des Binnenraumes des linken Ventrikels beträgt 4,9, die dorsoventrale 1,3 cm. Von den Innenwänden des linken Ventrikels ist am Präparat nichts zu sehen, weil die vordere, seitliche und hintere Ventrikalwand entfernt sind, sodaß nur die Scheidewandfläche stehen geblieben ist (Abb. 7 und 8). Dieselbe besitzt etwa zehn Längswülste, die durch tiefe Furchen von einander getrennt sind. Vom oberen Abschnitt der Ventrikelscheidewand und dem oberen Teil der Innenfläche der vorderen, seitlichen und hinteren Kammerwand entspringen an der Atrioventricular grenze zwei Segelklappen (Abb. 9), von denen die mediale geteilt ist. Die Segelklappen geben zahlreiche, dicke Chordae tendineae ab (Abb. 7 und 8), die am Präparat kurz abgeschnitten sind. Die Papillarmuskeln sind am Präparat weggeschnitten. Bei Cygnus finden sich nach einer Abbildung bei W i e d e r s h e i m zwei deutliche, mit den Chordae tendineae in Verbindung stehende Papillarmuskeln im linken Ventrikel. G a d o w sagt allgemein für die Vögel: „Von zwei schwachen Hervorragungen unterhalb des Ostium atrioventriculare gehen zahlreiche Sehnen aus, den Chordae tendineae vergleichbar, welche sich an zwei oder drei membranösen Klappen befestigen." Bei Rhea sieht man vom linken Vorhof aus eine linke und eine rechte Segelklappe, die vorne und hinten in einander übergehen und von denen die mediale geteilt erscheint. Das Ostium atrioventriculare sinistrum ist bei Rhea ein dorsoventraler 2,5 cm langer Spalt (Abb. 9). Die linke Atrioventricularklappe ähnelt nach Lage und Bau der Mitralklappe der Säugetiere, obwohl sie unabhängig von den Säugetieren sich entwickelt hat. Das Aortenostium (Ostium arteriosum sinistrum), in das vom linken Ventrikel aus eine Sonde eingeführt ist (Abb. 1, 6, 7, 8), ist rechts und cranial vom Ostium atrioventriculare sinistrum gelegen. Es besitzt drei Valvulae semilunares, die nach rechts von der inneren Hälfte der linken Atrioventricularklappe gelegen sind.

Gefäße der Herzbasis.

1. Venae pulmonales.

Hinter den beiden Aesten der Arteria pulmonalis liegen bei Rhea die beiden Venae pulmonales, die zu einem kurzen Stamm zusammenmünden, der die hintere Wand des linken Vorhofes durchsetzt (Abb. 1, 7, 8, 9, 10). Die Venae pulmonales haben einen Durchmesser von 1,6 cm.

2. Die Hohlvenen.

Links von der Vena pulmonalis sinistra befindet sich die einen Durchmesser von nur 0,8 cm besitzende Vena cava superior sinistra (Abb. 1, 7, 8, 9, 10), während die Vena cava superior dextra hinter der aus dem Herzen austretenden Aorta gelegen ist (Abb. 2, 3, 9, 10). Die rechte obere Hohlvene mündet außerhalb des Herzens in die Vena cava inferior, sodaß Rhea nur zwei Mündungen

der großen Venen im rechten Vorhof besitzt, die der Vena cava inferior und der Vena cava superior sinistra, wozu noch die Mündung der Kranzvenen kommt (Abb. 4 und 5).

3. Arteria pulmonalis und Aorta.

Vergleichend-Anatomisches.

Der Conus arteriosus ist bei den Vögeln völlig verkümmert und in die Ventrikelwand aufgenommen worden. Nur die Taschenklappen sind von ihm übrig geblieben. Durch das Septum aorticopulmonale ist der Truncus arteriosus in die Arteria pulmonalis und die Aorta zerfallen, deren taschenförmige Klappen einen Rest der distalen Klappenreihe des Conus arteriosus darstellen (Gegenbaur). Bei den Vögeln verschwindet der bei den Krokodilen vorhandene aus der rechten Kammer entspringende Aortenbogen, sodaß nur der rechte aus dem linken Ventrikel kommende Bogen übrig bleibt, wodurch der arterielle Blutstrom völlig vom venösen geschieden wird. Der bei den Vögeln angelegte linke Aortenbogen bildet sich zurück; doch erhalten sich bisweilen Reste von ihm bei den Raubvögeln in Gestalt eines ligamentösen Stranges, der den Verlauf des ursprünglichen Gefäßes andeutet (Gegenbaur). Der bei den Säugetieren erhalten gebliebene linke Aortenbogen bedingt den Ausschluß der Sauropsiden von der Vorfahrenreihe der Säugetiere. Die Entwicklung des Herzens und der Arterienbogen ist bei den Reptilien und Vögeln ihren eigenen Weg gegangen und „der in Veränderungen des Herzens und der Arterienbogen bei den Reptilien beschrittene Weg ist bei den Vögeln zu seinem Ende gelangt. Die Erhaltung des reinen arteriellen Blutes in der Arterienbahn entspricht der Steigerung der Lebensenergien, welche bei den Vögeln in so vielen Erscheinungen zum Ausdruck gelangt" (Gegenbaur).

Die Arteria pulmonalis entspringt bei Rhea mit einem kurzen Stamm aus dem in die rechte Herzkammer einbezogenen Conus arteriosus (Abb. 1, 2, 3, 6, 7, 8, 9, 10). Am Ostium arteriosum dextrum, das ventral, cranial und links vom Ostium venosum dextrum gelegen ist und wie bei den Säugetieren das vorderste Ostium ist, befinden sich drei sehr dünne, aber große Semilunarklappen (Abb. 6). Das Ostium arteriosum dextrum ist 2,4 cm breit und besitzt einen dorsoventralen Durchmesser von 1,5 cm. 3,7 cm oberhalb des Ostium arteriosum dextrum teilt sich der gemeinsame etwa 3,0 cm breite Stamm in seine beiden Aeste. Der an seinem Ursprung noch fast 3,0 cm breite Ramus sinister zieht auf der cranialen Wand des linken Vorhofes nach links, oben und hinten. 7,4 cm vom Ostium arteriosum dextrum entfernt beträgt sein Durchmesser nur mehr 1,5 cm. Der rechte Ast der Arteria pulmonalis zieht mehr senkrecht nach oben und links, der linken Arteria anonyma nach links und hinten angeschlossen (Abb. 1).

Die Aorta entspringt aus dem Herzen mit einem kurzen Truncus, der an seinem Ursprung einen Durchmesser von 4,0 cm besitzt (Abb. 2 und 3). Vom vorderen Umfang des Truncus aortae entspringt ganz nahe dem Herzen ein kurzer, dicker, nur 1,2 cm langer gemeinsamer Stamm (Abb. 2 und 3), der sich sofort wieder in eine vordere linke und eine hintere rechte Arteria anonyma (brachiocephalica) teilt (Abb. 9 und 10). Die drei großen arteriellen Gefäßstämme sind in einer schiefen, von ventral und links nach dorsal und rechts verlaufenden Ebene gelegen (Abb. 2, 3, 9). Am weitesten nach vorne zu liegt die Arteria anonyma sinistra, weiter nach hinten und rechts folgt die Arteria anonyma dextra, während am weitesten nach hinten und rechts die Aorta gelegen ist (Abb. 2, 3, 9, 10). Die beiden Arteriae anonymae besitzen an ihrem Ursprung je eine Dicke von 1,4 cm. Die Aorta ist oberhalb des Abganges des gemeinschaftlichen Anonymastammes (Abb. 3) 2,9 cm dick; sie steigt in einem

nach rechts convexen Bogen hinter der Arteria anonyma dextra nach oben und hinten (Abb. 9 und 10). Die Verhältnisse der Carotiden der Vögel haben Nitzsch, Garrod, Forbes, Ottley und andere untersucht. Es finden sich entweder zwei Carotiden oder nur eine. Die meisten Vogelfamilien, darunter die Struthionidae und Casuaridae, besitzen zwei gleichmäßig ausgebildete Carotiden (Carotides subvertebrales s. internae), welche in der Tiefe des Halses und den Wirbeln dicht anliegend resp. in von denselben gebildeten Kanälen eingesenkt kopfwärts laufen.

Recht verbreitet ist aber auch das alleinige Vorkommen einer linken Carotis bei Rhea, Apteryx, Otis tetrax und anderen. Bei Rhea ist in der Regel nur die linke Carotis vorhanden. Das von Evans untersuchte jugendliche Exemplar mit ungleich entwickelten Carotiden bildet den Uebergang von den zwei Carotiden besitzenden Arten zu den nur eine Carotis aufweisenden (Fürbringer).

Schriftenverzeichnis.

Alix, G., Sur quelque points de l'anatomie du Nandou (Rhea americana). A. a. O Paris 1874, p. 38 f.

Bartlett, A. D., On the genus Apteryx. Proc. Zool. Soc. 1850, p. 274 f.

Bauer, Fr., Disquisitiones circa nonnullarum avium systema arteriosum. Diss. inaug. Berolini 1825.

Beddard, F. E., On the Heart of Apteryx. A. a. O. 1885, p. 188 f.

Bemmelen, J. F. van, Die Visceraltaschen und Aortenbogen bei Reptilien und Vögeln. Zoolog. Anzeiger, IX. Bd., p. 538 f. u. 543 f. Leipzig 1886.

— Onderzoek van en Rhea-Embryo en Over de beteekenis en verwantschap der gerote arterien bij Reptilien. Versl. d. buitengew. wetensch. vergad. d. Nederl. Dierk. Vereen. 18. XII. 1886.

Bernays, A. C., Entwicklungsgeschichte der Atrioventricularklappen. Morpholog. Jahrb. Bd. II. 1876.

Bischoff, Th. von, Ueber den Bau des Krokodilherzens. Arch. f. Anat. u. Phys. 1836.

Boas, J. E. V., Ueber den Conus arteriosus u. die Arterienbogen der Amphibien. Morphol. Jahrb., Bd. VII.

— Ueber die Arterienbogen der Wirbeltiere. Morph. Jahrb., Bd. VIII.

Böecking, A., De Rhea amercana. Diss. inaug. Bonn 1863.

Bonaparte, C. L., Della famiglia delle Apterygidae e specialmente del genere Apteryx. Atti Soc. Ital. V. p. 303. Milano 1863.

Brandt, Jun. A., Ueber das Schicksal des Eies von Struthiolithus Chersonensis. Zool. Anz. VIII. p. 191 f. Leipzi 1885.

Bronn's Klassen und Ordnungen des Tierreichs. VI., 4. Vögel. 2 Bde. Leipzig und Heidelberg 1869—1887.

Brücke, E., Beiträge zur vergl. Anatomie und Physiologie des Gefäßsystems. Denkschr. d. Wiener Acad. I. 1852.

Clarke, W. B., On Dromornis australis, a new fossil bird of Australie. Journ. and Proced. Roy. Soc. of New South Wales. XI. 1877. p. 41 f. Sidney 1878.

Colenso, W., On the Moa. Trans. and Proc. New Zealand Inst. XII. p. 63 f. Wellington 1880.

Cunningham, R. O., Notes on sone points in the Osteology of Rhea americana and Rhea Darwini. A. a. O. 1871 p. 105 f.

Cuvier, Georges de, Leçons d'Anatomie comparée, seconde édition. 1839.

d'Alton, Ed., Die Skelette der straußartigen Vögel. Bonn 1827.

Dareste, C., Note sur l'encéphale de l'Apteryx. Ann. Scienc. nat. (4. sér). Zool. V. p. 48 f. Paris 1856.

Darwin Fr. and Garrod, A. H., Notes on an Ostrich living in the Society's Collection. Proc. Zool. Soc. 1872 p. 356 f.

Darvy, J., Notice of a peculiarity of Structure observed in the Aorte of the Wild Swan. Proc. Zool. Soc. London 1849. p. 28 f.

Duchamp, G., Observations sur l'anatomie du Dromaeus Novae Hollandiae Ann. Scienc. Nat. (5. sér.). XVII. Art. 11. Paris 1873.

Evans, Fr. P., Note on the Carotids of Rhea americana. Ann. and Mag. of Nat. Hist. (5. sér.). XI. p. 458. London 1884.

Fremory, P. J. J. de, Specimen zoologicum sistens observationes praesertim osteologicas de casuario. Ultrajecti 1819.

Fritsch, G., Zur vergleichenden Anatomie der Amphibienherzen. Archiv f. Anat. u. Phys. 1869 (Enthält Krokodilherz).

Fürbringer, M., Untersuchungen zur Systematik und Morphologie der Vögel, zugleich ein Beitrag zur Anatomie der Stütz- und Bewegungsorgane. 2 Bde. Amsterdam 1888.

Gasch, R., Beiträge zur vergl. Anatomie des Herzens der Vögel und Reptilien. Arch. f. Naturgesch. 1888.

Gegenbaur, C., Vergl. Anatomie der Wirbeltiere. 2 Bde., Leipzig 1898 und 1901.

— Grundzüge der vergl. Anatomie. II. Aufl. 1870.

— Zur vergl. Anatomie des Herzens. Jenaische Zeitschr. f. Naturwissensch. Bd. II. 1866.

Gomberts, Ueber Herz und Blutkreislauf der nackten Amphibien. Arch. f. Phys. 1834.
Haeckel, E., Systematische Phylogenie der Wirbeltiere. III. Bd. Berlin 1895.
Haughton, S., Muscular anatomy of the Rhea. ibid. p. 497—504 (Beschreibung der Muskeln von Dromaeus und Rhea nach Lage und Gewicht).
Hochstetter, F., Ueber den Ursprung der Arteria subclavia der Vögel. Morphol. Jahrb. Bd. 16. 1890.
— Entwicklung des Gefäßsystems, in den Ergebnissen d. Anat. u. Entwicklungsgesch. von Merkel und Bonnet. I. Bd. 1891.
Jäger, G., Ueber ein Skelet von Palapteryx ingens. Wien 1863.
Knox, R., Bemerkungen über den Bau des neuholländischen Casuars. Mit Zusätzen. Meckels Archiv. 1882. p. 263 f. u. p. 271 f. Leipzig 1832.
Langer, A., Zur Entwicklungsgeschichte des Bulbus cordis bei Vögeln und Säugetieren. Morphol. Jahrb. Bd. 22.
— Bulbus cordis bei Anphibien und Reptilienembryonen. Morph. Jahrb., Bd. 21.
Lindes, G., Ein Beitrag zur Entwicklungsgeschichte des Herzens. Dorpat. Inauguraldiss. 1865.
Macalister, A., On the Anatomy of the Ostrich (Struthio camelus). Proc. Roy. Irish. Acad. 1867. p. 1 f.
— Struthio, Proceed. Royal Irish Acad. IX. Dublin.
Marshall, W., Der Bau der Vögel. Leipzig 1895.
— Pterologische Mitteilungen. III. Beobachtungen über das Jugendgefieder des Straußes und über das Verhältnis der Federn der Ratiten zu denen der Carinaten. Zool. Garten. XVI. p. 121 f. Frankfurt/Main 1875.
Meckel, J. Fr., Beiträge zur Anatomie des indischen Casuars. A. a. O. 1830. p. 200 f. 1832 p. 273 f. Leipzig 1830/32.
Merrem, Bl., Beschreibung des Gerippes des Casuars (Casuarius galeatus). Abh. d. Berliner Acad. d. Wissenschaften. 1816. Berlin 1819.
Milne Edwards, Leçons sur la Physiologie et l'Anatomie comparée. 1858.
Owen, R., On the anatomy of the Vertebrates. London 1866—1868.
— „Aves" in Todd, Cyclopaedia. London. Vol. I. S. 331.
— Transact of Zool. Soc. Vol. II. P. 2 S. 272, behandelt das Herz von Apteryx. Ferner Transact. Zool. Vol. II. III. Apteryx.
Pander, Chr. u. d'Alton, Die Skelette der straußartigen Vögel. Bonn 1827.
Parker, T. J., On the anatomy and Development of Apteryx. Phil. Transact. Roy Soc. 1891—92.
Parker, W. N., Note on the Respiratory organs of Rhea. Proc. zool. Soc. 1883. p. 141 f.
Rabl, C., Die Bildung des Herzens bei Reptilien. Morph. Jahrb. Bd. XII.
Remouchamps, Ed., Sur la grande gastrique du Nandou d'Amerique (Rhea americana). Bull. Acad. Sc. Belg. L. p. 114 f. Bruxelles 1880.
Roché, G., Prolongements intra-abdominaux des réservoirs cervicaux chez l'Autruche. Bull. Soc. Philomath. Paris 1889, p. 111—114.
Röse, C., Beiträge z. vergl. Anatomie des Herzens d. Wirbeltiere. Morph. Jahrb. Bd. XVI.
Rüdinger, N., Die Muskeln der vorderen Extremitäten der Reptilien und Vögel.
Sabatier, A., Etudes sur le coeur et la ciculation centrale dans la série des vertébrés. Montpellier. 1873.
Schimkewitsch, W., Lehrbuch d. Vergl. Anatomie der Wirbeltiere. Stuttgart 1910.
Stannius, Handbuch der Zootomie.
Tiedemann, Zoologie II, Anatomie und Naturgesch. der Vögel. Heidelberg 1810.
Todd's Cylopaedia, Artikel „Aves" von Owen.
Wagner, R., Ueber die vordere Extremität des neuholländischen Casuars. 1827. p. 595 f. Eisenach. 1827.
Wiedersheim, R., Lehrbuch d. vergl. Anatomie. Jena 1886.
Zander, R., Ueber das Gefieder des amerikanischen Straußes. Schrift. Phys. Oek. Ges. Königsberg 29, 1889, p. 31—32.

Zum Schlusse möchte ich Herrn Professor Dr. Kurz für die Ueberlassung des Materiales und für die vielen Hinweise, die er mir während der Bearbeitung des Themas gegeben hat, meinen verbindlichsten Dank aussprechen.

Lebenslauf.

Am 12. September 1910 wurde ich, Rudolf Schrödter, als Sohn des Steuerinspektors Hans Schrödter und seiner Ehefrau Karoline geb. Theisen zu Metz geboren. Bis zu unserer Ausweisung aus Metz besuchte ich die dortige Mittelschule, dann die Volksschule in Magdeburg und Essen, später das Helmholzrealgymnasium in Essen, das ich 1932 mit dem Zeugnis der Reife verließ, um mich in Münster dem Studium der Zahnheilkunde zu widmen. Am Ende des vierten Semesters bestand ich die zahnärztliche Vorprüfung und nach dem Wintersemester 1936 legte ich ebenfalls an der Universität Münster meine zahnärztliche Staatsprüfung ab. Ende 1936 und die beiden ersten Monate 1937 arbeitete ich unter Leitung des Herrn Prof. Dr. Kurz im anatomischen Institut zu Münster i. W. über den Bau des Herzens von Rhea. Für die freundliche Ueberlassung des wertvollen Materiales und die mir während der Ausarbeitung vielfach gewährte Unterstützung spreche ich Herrn Prof. Dr. Kurz und Herrn Direktor Prof. Dr. Zimmer, Berlin, der uns verschiedene Straußenherzen zur Verfügung stellte, meinen herzlichsten Dank aus. Zum Militär wurde ich noch nicht eingezogen. Ich bin Mitglied der S A.

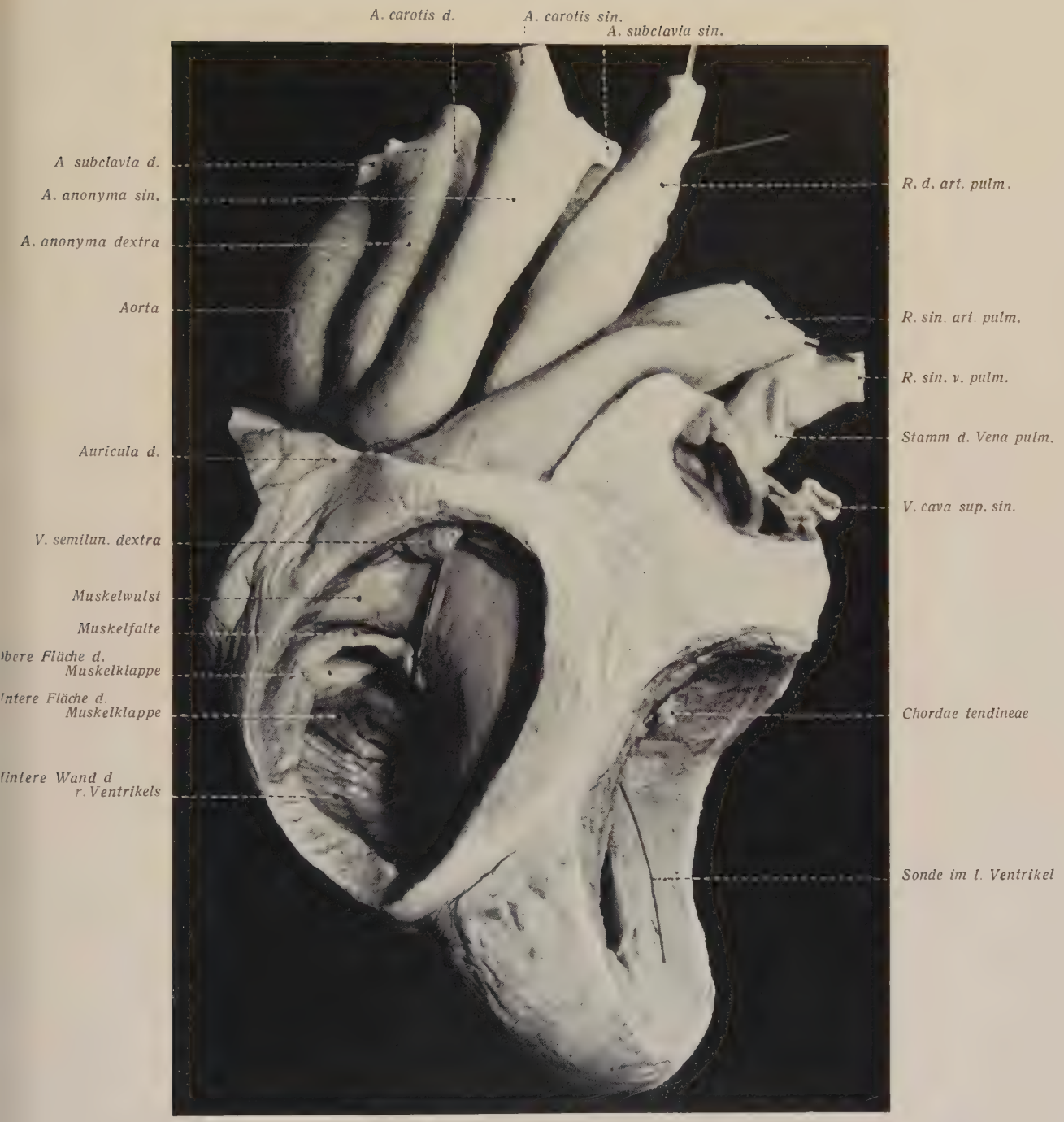

Abb. 1. Herz von Rhea von vorne.
Vordere Wand d. r. Ventrikels und Seitenwand d. l. Ventrikels entfernt.
Außenwand beider Vorhöfe entfernt. Sonden im r. und l. Ventrikel.

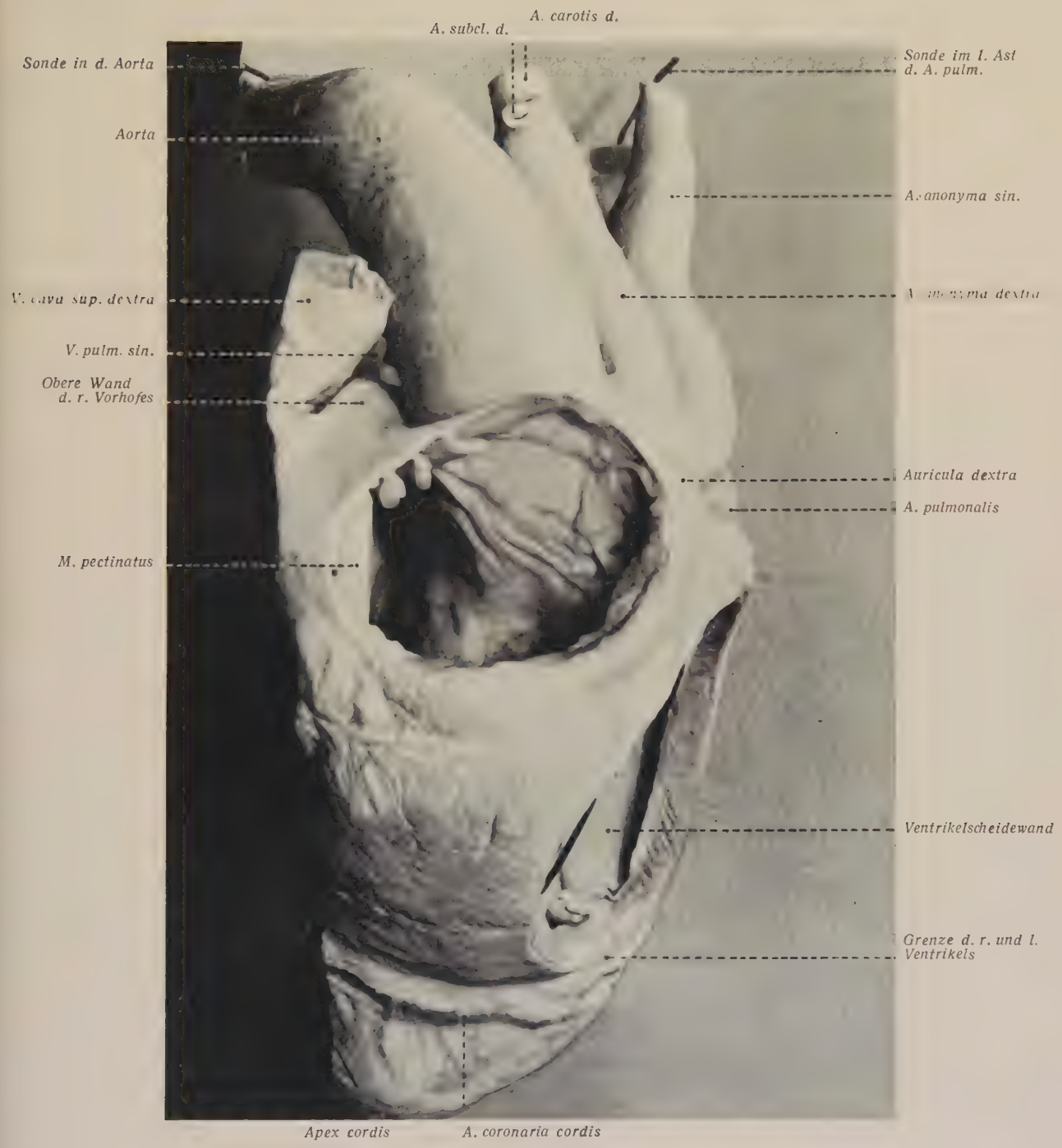

Abb. 2. Herz von Rhea von der rechten Seite.
Sonde im r. Ventrikel u. d. A. pulmonalis. Rechter Vorhof und rechter Ventrikel eröffnet.

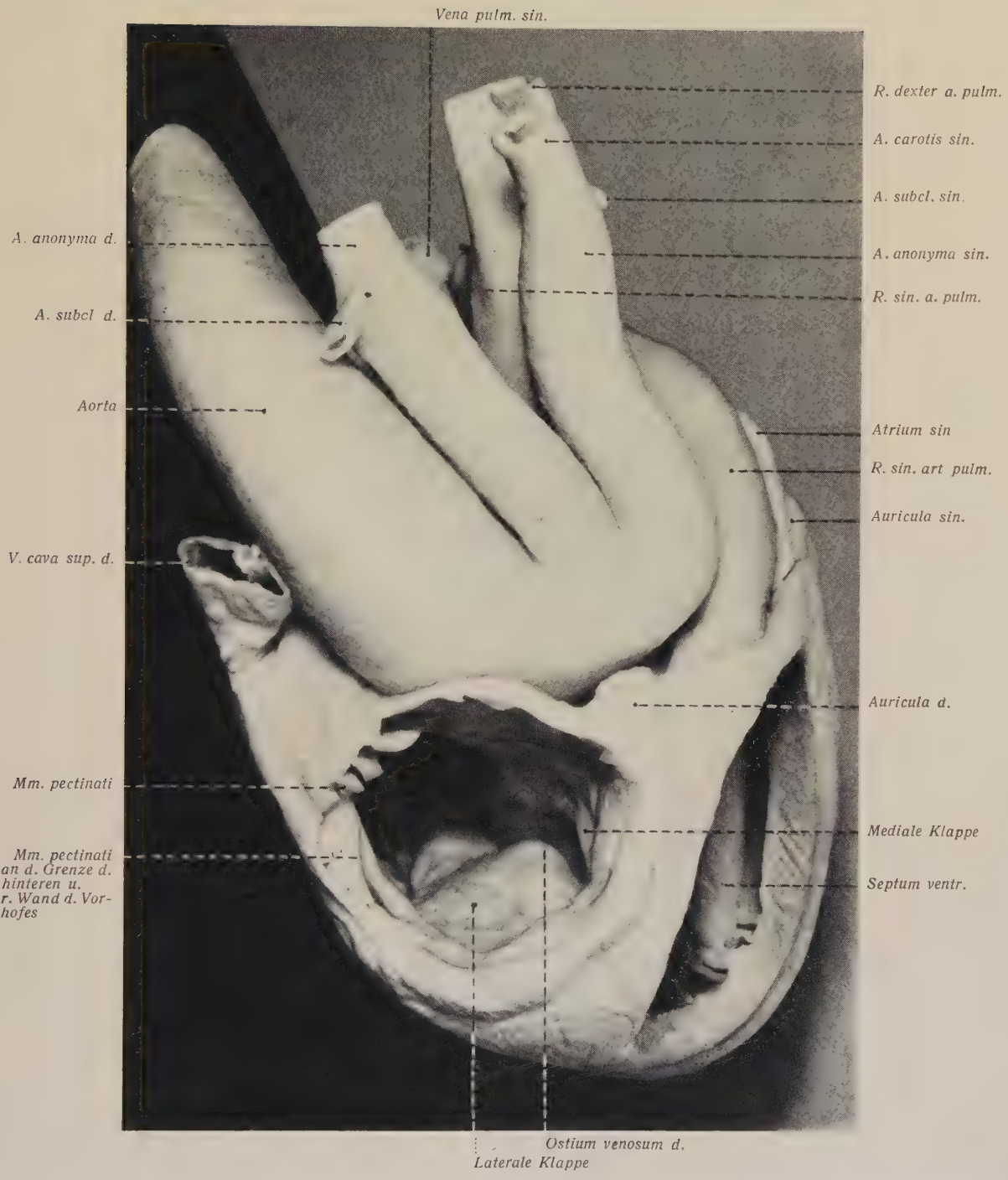

Abb. 3. Herz von Rhea von rechts oben und etwas von vorne gesehen. Außenwand des rechten Vorhofes und Vorderwand des rechten Ventrikels entfernt.

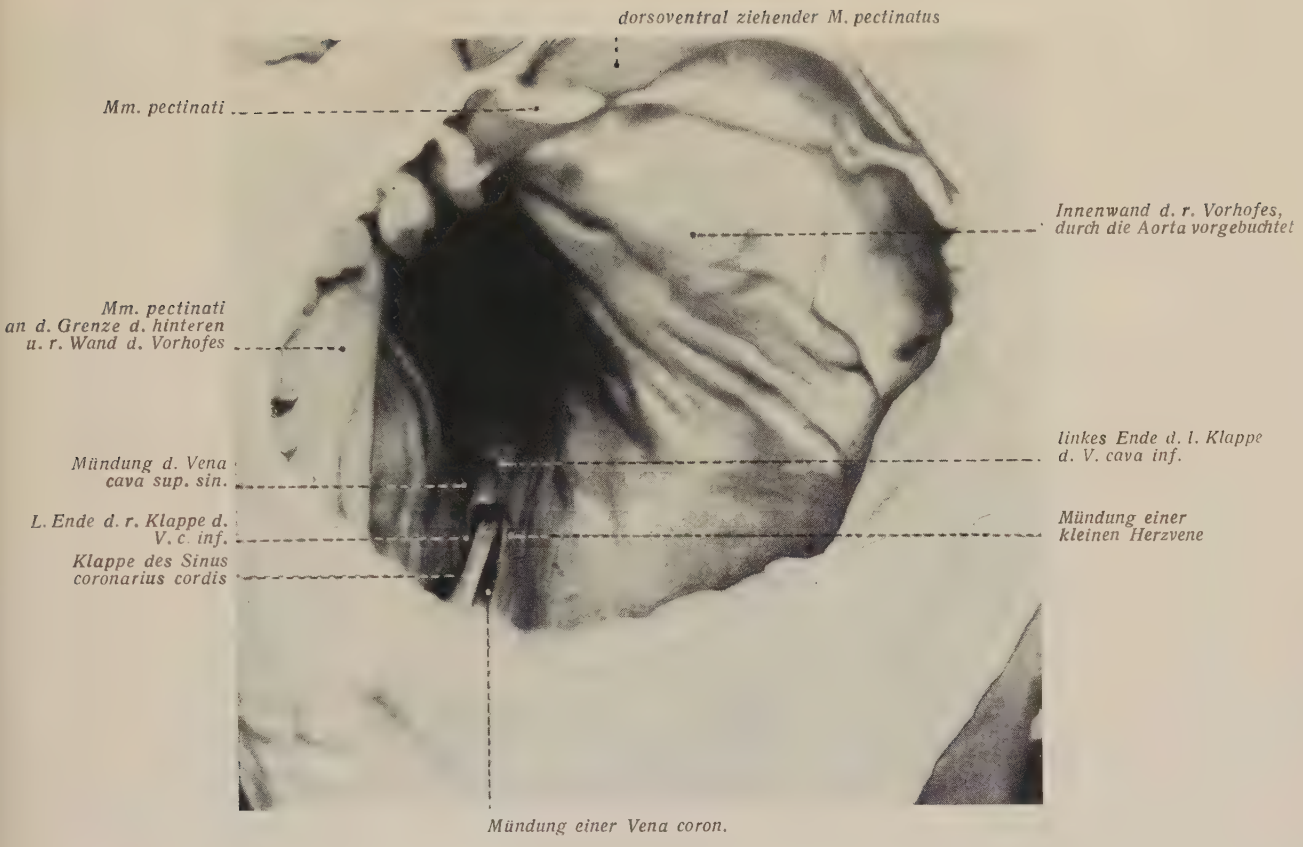

Abb. 4. Herz von Rhea. Man blickt von oben, vorne und rechts in das Atrium dextrum. Außenwand des r. Vorhofes entfernt.

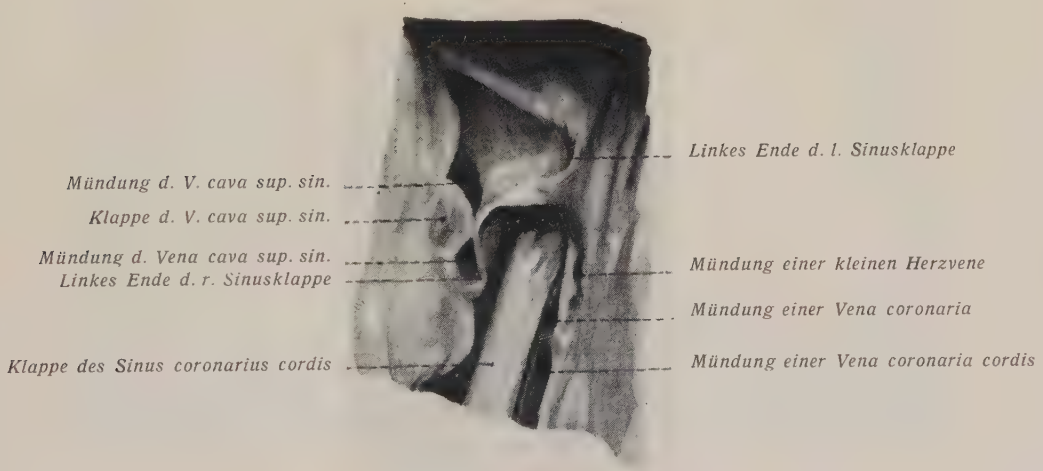

Abb. 5. Ausschnitt eines Stückes der Abb. 4 bei zweimaliger Vergrößerung. Gegend der Mündung der Vena cava sup. sin. und des Sinus coronarius.

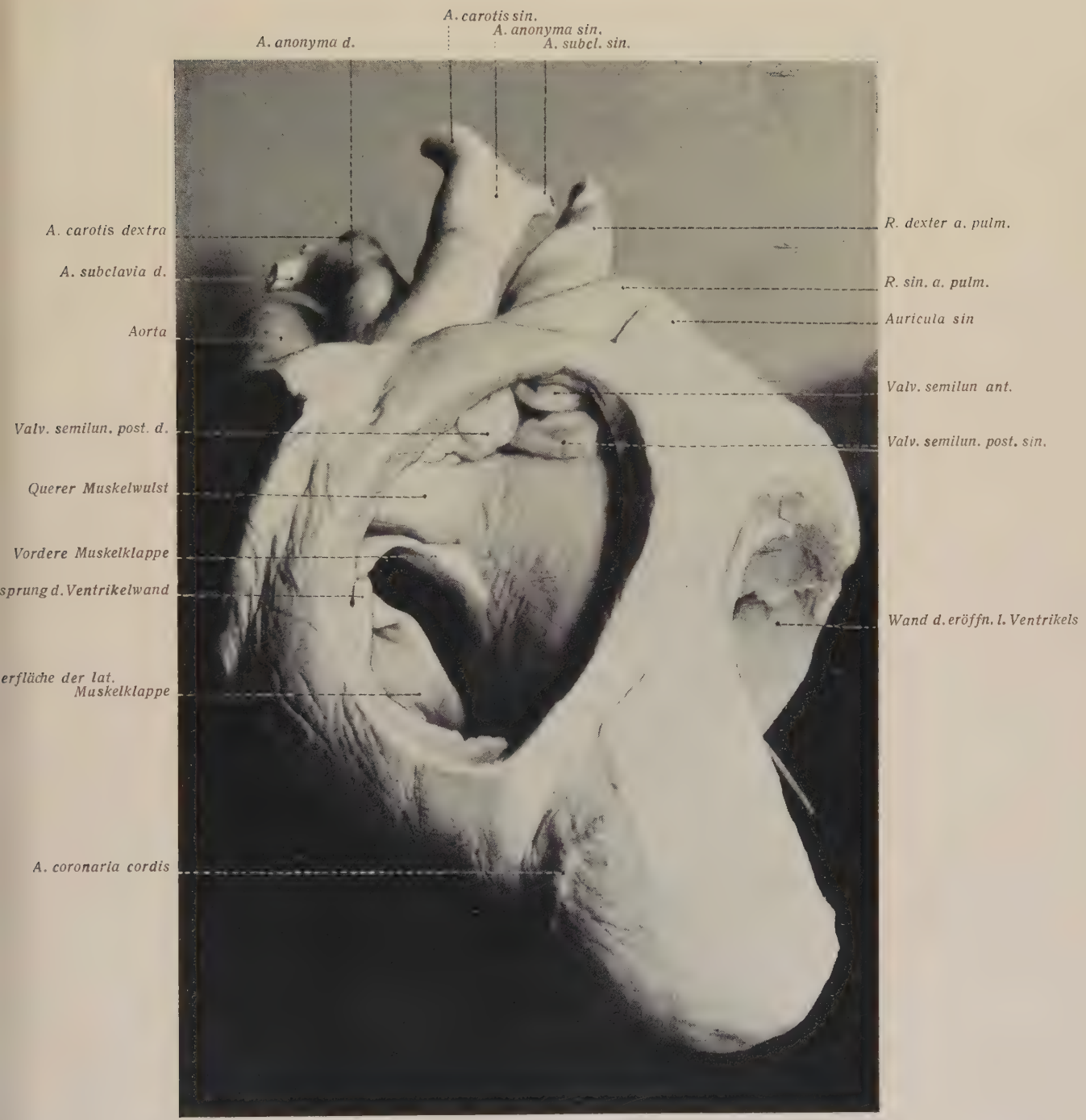

Abb. 6. Herz von Rhea von rechts, vorne und unten. Rechter Ventrikel eröffnet. Man sieht von unten in das Ostium venosum dextrum.

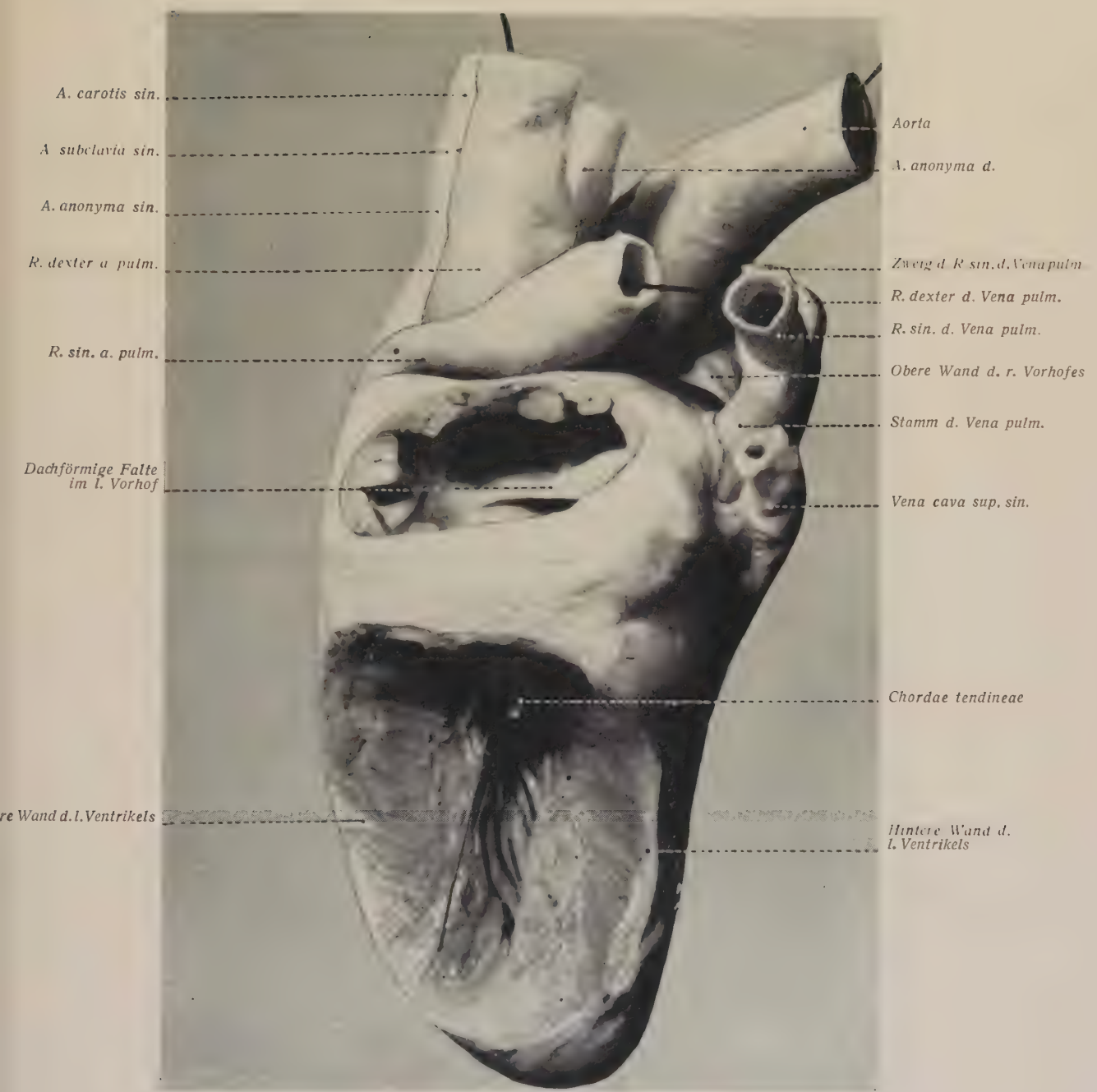

Abb. 7. Herz von Rhea von links. Seitenwand des linken Vorhofes und des linken Ventrikels entfernt. Sonde im l. Ventrikel.

Abb. 8. Herz von Rhea von links sowie etwas von vorn und unten. Seitenwand des linken Vorhofes und des linken Ventrikels entfernt. Chordae tendineae durchschnitten. Im Innern des l. Vorhofes die große dachförmige Falte.

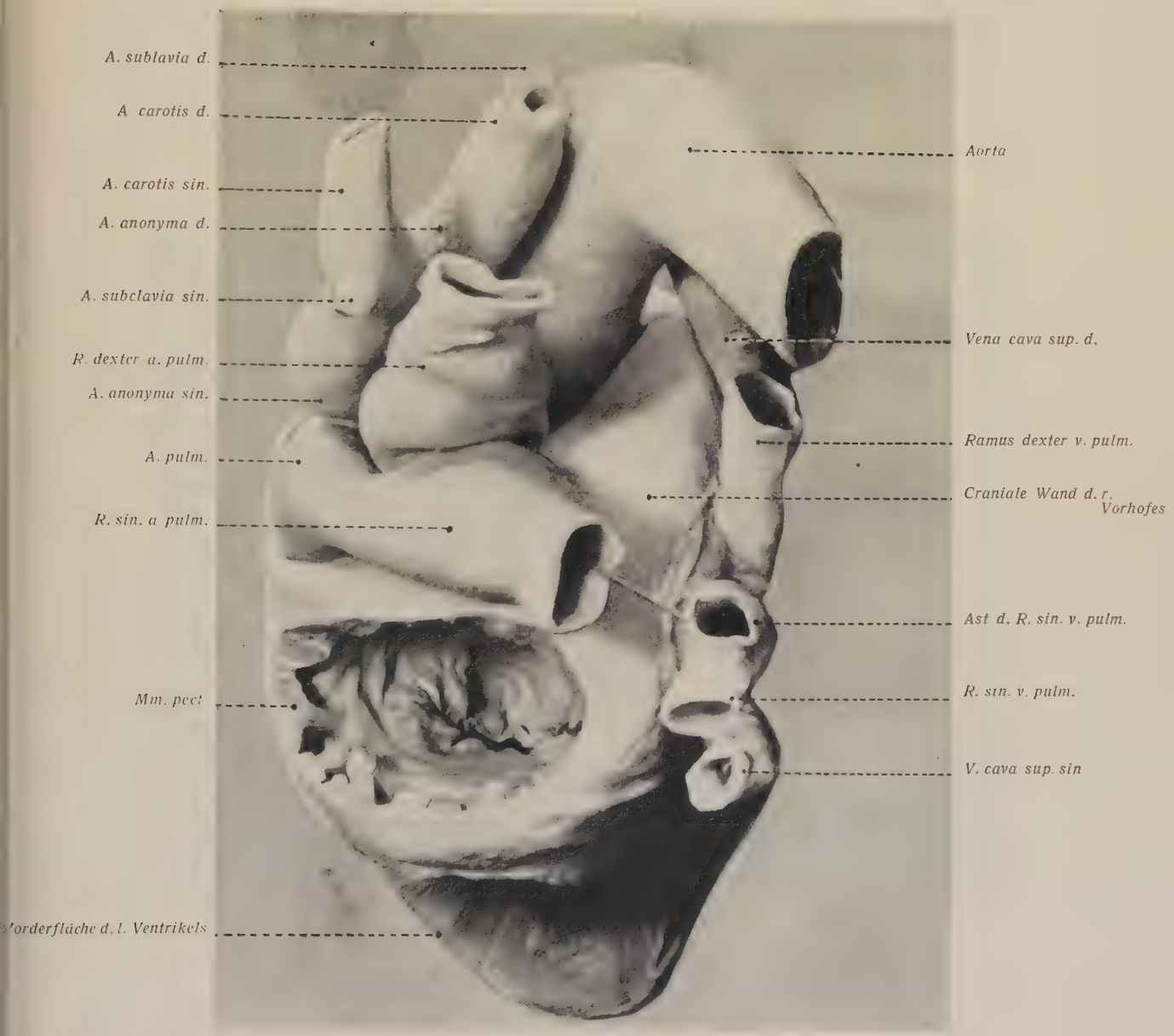

Abb. 9. Herz von Rhea von links und oben.
Man sieht nach Wegnahme der cranialen und seitlichen Wand des l. Vorhofes auf das Ostium venosum sinistrum und die Valvula atrioventricularis sinistra. Außenwand des l. Ventrikels entfernt.

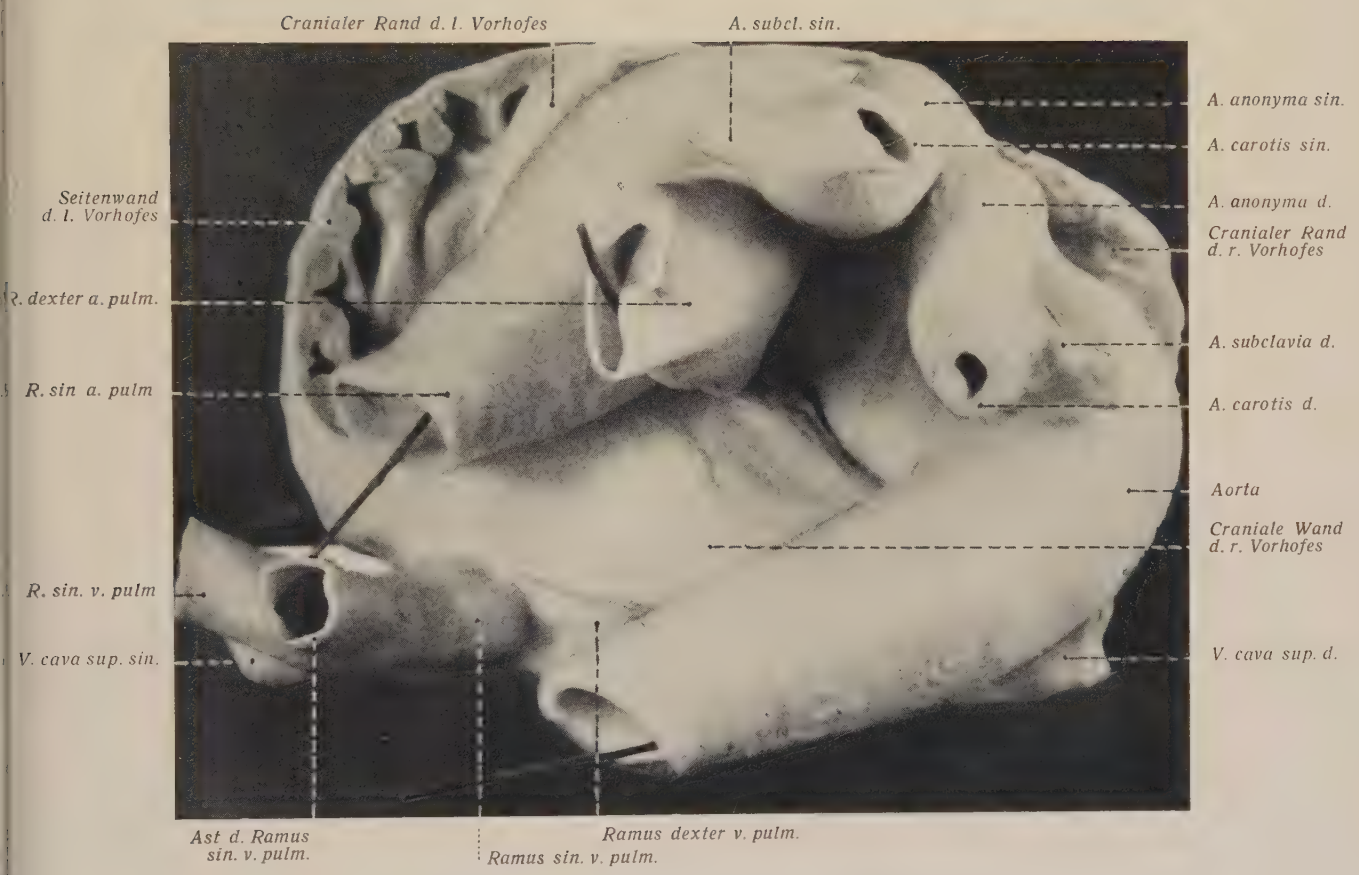

Abb. 10. Herz von Rhea von oben gesehen. Craniale Wand d. l. Vorhofes entfernt.